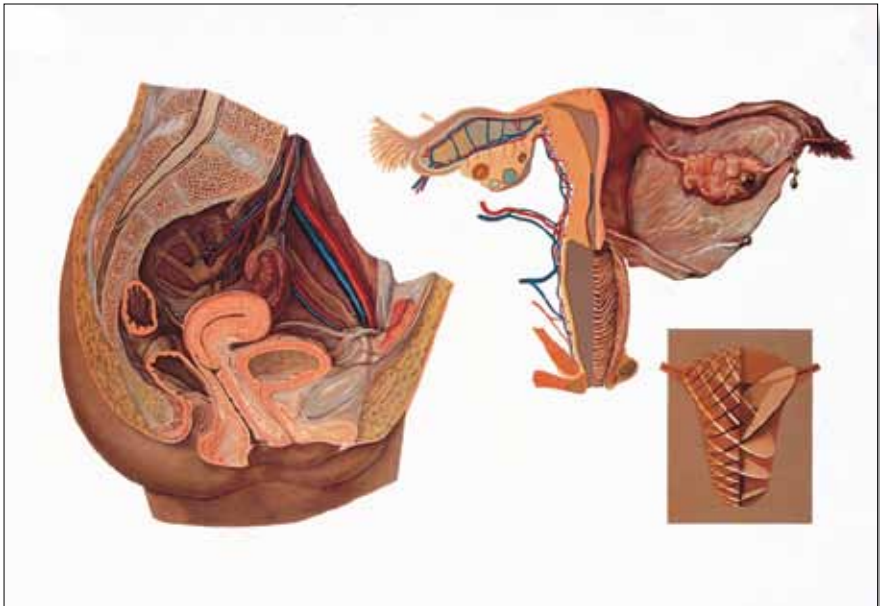




...going one step further



V2021

(1001175, 4006528)

Latin

I

- 1 Arteria iliaca interna
- 2 Vena iliaca interna
- 3 Mesocolon sigmoideum
- 4 Plexus sacralis (nervosus)
- 5 Fundus uteri
- 6 Uterus
- 7 Plica rectouterina
- 8 Cervix uteri
- 9 Excavatio rectouterina
- 10 Labium anterius
- 11 Labium posterius
- 12 Ostium uteri
- 13 Ampulla recti
- 14 Anus
- 15 Musculus sphincter ani externus
- 16 Musculus sphincter ani internus
- 17 Fornix vaginae, pars posterior
- 18 Vagina
- 19 Ostium vaginae
- 20 Labium majus pudendi
- 21 Labium minus pudendi
- 22 Corpus cavernosum clitoridis
- 23 Ostium urethrae externum
- 24 Mons pubis
- 25 Urethra
- 26 Symphysis pubica
- 27 Vesica urinaria
- 28 Lig. teres uteri
- 29 Ovarium
- 30 Ampulla tubae uterinae
- 31 Fimbriae ovarica
- 32 Ureter
- 33 A. et V. ovarica
- 34 Vena iliaca externa
- 35 Arteria iliaca externa

II

- 1 A. et V. ovarica
- 2 Ovarium
- 3 Corpus luteum
- 4 Folliculus atreticus
- 5 Folliculus tertiaris
- 6 Corpus albicans
- 7 Arteria uterina
- 8 Vv. uterinae
- 9 Cavitas uteri
- 10 Isthmus uteri
- 11 Ostium anatomicum uteri internum
- 12 Canalis cervicis uteri
- 13 Ostium uteri
- 14 Vagina
- 15 Plexus venosus vaginalis
- 16 Glandula vestibularis major
- 17 Ostium vaginae
- 18 Bulbus vestibuli
- 19 Rugae vaginales
- 20 Portio
- 21 Plica rectouterina
- 22 Ureter
- 23 Fimbriae ovarica
- 24 Mesosalpinx
- 25 Fundus uteri
- 26 Pars uterina (tubae uterinae)
- 27 Isthmus tubae uterinae
- 28 Ampulla tubae uterinae
- 29 Infundibulum tubae uterinae

I Median section of the female pelvis

- 1 Internal iliac artery
- 2 Internal iliac vein
- 3 Sigmoid mesocolon
- 4 Sacral plexus
- 5 Fundus of uterus
- 6 Uterus
- 7 Recto-uterine fold
- 8 Cervix of uterus
- 9 Recto-uterine pouch
- 10 Anterior Lip
- 11 Posterior Lip
- 12 External os of uterus
- 13 Rectal ampulla
- 14 Anus
- 15 Sphincter ani externus muscle
- 16 Sphincter ani internus muscle
- 17 Vaginal fornix, posterior part
- 18 Vagina
- 19 Vaginal orifice
- 20 Labium majus
- 21 Labium minus
- 22 Corpus cavernosum of clitoris
- 23 External urethral orifice
- 24 Mons pubis
- 25 Urethra
- 26 Pubic bone
- 27 Urinary bladder
- 28 Round ligament of uterus
- 29 Ovary
- 30 Ampulla
- 31 Ovarian fimbria
- 32 Ureter
- 33 Ovarian artery and vein
- 34 External iliac vein
- 35 External iliac artery

II Internal sex organs, rear view

Left half of the uterus, fallopian tube and the vagina are open

- 1 Ovarian artery and vein
- 2 Ovary
- 3 Corpus luteum
- 4 Follicular atresia
- 5 Tertiary ovarian follicle
- 6 Corpus albicans
- 7 Uterine artery
- 8 Uterine veins
- 9 Uterine cavity
- 10 Isthmus of uterus
- 11 Anatomical internal os
- 12 Cervical canal
- 13 External os of uterus
- 14 Vagina
- 15 Vaginal venous plexus
- 16 Greater vestibular gland
- 17 Vaginal orifice
- 18 Bulb of vestibule
- 19 Vaginal rugae
- 20 Portio vaginalis uteri
- 21 Recto-uterine fold
- 22 Ureter
- 23 Ovarian fimbria
- 24 Mesosalpinx
- 25 Fundus of uterus
- 26 Uterine part (Intramural part)
- 27 Isthmus
- 28 Ampulla
- 29 Infundibulum

III Diagram of the muscular structure of the uterus

The uterine wall is formed of muscle fibres that criss-cross almost at right angles. This enables the uterus to open out and stretch during pregnancy; also allowing them to contract very effectively during the birth, the process which is referred to as the labour pains.

I Medianschnitt des weiblichen Beckens

- 1 Innere Hüftarterie
- 2 Innere Hüftvene
- 3 Gekröse des unteren Dickdarmabschnittes
- 4 Nervenplexus des Kreuzbeines
- 5 Gebärmuttergrund
- 6 Gebärmutter
- 7 Zwischen Mastdarm und Gebärmutter liegende Bauchfellfalte
- 8 Gebärmutterhals
- 9 Douglasscher Raum
- 10 Vordere Muttermundlippe
- 11 Hintere Muttermundlippe
- 12 Gebärmuttermund
- 13 Erweiterter Teil des Mastdarmes oberhalb des Schließmuskels
- 14 After
- 15 Äußerer Schließmuskel des Afters
- 16 Innerer Schließmuskel des Afters
- 17 Scheidengewölbe, hinterer Teil
- 18 Scheide
- 19 Scheidenmündung
- 20 Große Schamlippe
- 21 Kleine Schamlippe
- 22 Schwellkörper des Kitzlers
- 23 Äußere Mündung der Harnröhre
- 24 Schamberg
- 25 Harnröhre
- 26 Schambeinfuge
- 27 Harnblase
- 28 rundes Gebärmutterband
- 29 Eierstock
- 30 Erweiterung des Eileiters
- 31 Eierstockfransen
- 32 Harnleiter
- 33 Eierstockgefäße
- 34 Äußere Hüftvene
- 35 Äußere Hüftarterie

II Innere Geschlechtsorgane, Ansicht von hinten

Linke Tube, linke Uterushälfte und Scheide sind eröffnet

- 1 Eierstockgefäße
- 2 Eierstock
- 3 Gelbkörper
- 4 nicht aufgeplatzter Eierstockfollikel
- 5 Reifer Graafscher Follikel
- 6 Weißkörper
- 7 Gebärmutterarterie
- 8 Gebärmuttervene
- 9 Gebärmutterhöhle (gelbe Begrenzung)
- 10 Gebärmutterenge (blaue Begrenzung)
- 11 Innerer Muttermund
- 12 Gebärmutterhalskanal (rote Begrenzung)
- 13 Muttermund
- 14 Scheide (grüne Begrenzung)
- 15 Venengeflecht um die Scheide
- 16 Bartholinsche Drüse
- 17 Scheidenmündung
- 18 Schwellkörper des Scheidenvorhofes
- 19 Quer verlaufende Schleimhautfalten der Scheide
- 20 Gebärmutterhals
- 21 Halbmondförmige Bauchfellfalte zwischen Kreuzbein und Gebärmutter
- 22 Harnleiter
- 23 Eierstockfransen
- 24 Gekröse des Eileiters
- 25 Gebärmuttergrund
- 26 Teil des Eileiters, der die Gebärmutterwand durchzieht
- 27 Engste Stelle des Eileiters
- 28 Erweiterung des Eileiters
- 29 Trichter des Eileiters

III Schema des Muskelfaserverlaufes in der Wand der Gebärmutter

Charakteristisch für den Bau der Gebärmutterwand ist der Verlauf der Muskelfasern, die sich fast rechtwinklig überkreuzen. Dadurch ist eine Entfaltung und Ausdehnung während der Schwangerschaft möglich; andererseits können sie sich während der Geburt in Form der Wehen aktiv mit größter Wirkung zusammenziehen.

I Corte transversal de la pelvis femenina

- 1 Arteria iliaca interna
- 2 Vena iliaca interna
- 3 Mesocolon sigmoideo
- 4 Plexo sacral
- 5 Fondo uterino
- 6 Útero
- 7 Pliegue rectouterino
- 8 Cuello uterino
- 9 Excavación rectouterina o fondo de saco de Douglas
- 10 Labio anterior del orificio externo del cuello del útero
- 11 Labio posterior del orificio externo del cuello del útero
- 12 Orificio cervical
- 13 Ampolla rectal
- 14 Ano
- 15 Esfínter anal externo
- 16 Esfínter anal interno
- 17 Fórnix vaginal, parte posterior
- 18 Vagina
- 19 Apertura vaginal
- 20 Labio mayor
- 21 Labio menor
- 22 Corpus cavernosum of clitoris
- 23 Orificio de la uretra
- 24 Monte de Venus
- 25 Uretra
- 26 Sínfisis púbica
- 27 Vejiga urinaria
- 28 Ligamento redondo del útero
- 29 Ovario
- 30 Ampolla de la trompa uterina
- 31 Fimbrias ováricas
- 32 Uréter
- 33 Arteria y vena ovárica
- 34 Vena iliaca externa
- 35 Arteria iliaca externa

II Órganos genitales internos vistos desde atrás

Trompa izquierda, mitad izquierda del útero y la vagina están a la vista.

- 1 Arteria y vena ovárica
- 2 Ovario
- 3 Cuerpo luteo
- 4 Folículo ovárico
- 5 Folículo ovárico de Graaf
- 6 Cuerpo albicans
- 7 Arteria uterina
- 8 Vena uterina
- 9 Cavidad uterina (delimitada en amarillo)
- 10 Istmo uterino (delimitado en azul)
- 11 Orificio cervical interno Orificio anatómico interno del útero
- 12 Canal cervical (delimitado en rojo)
- 13 Orificio cervical externo
- 14 Vagina (delimitado en verde)
- 15 Plexo venoso vaginal
- 16 Glándula de Bartolino
- 17 Apertura vaginal
- 18 Glándula bulbovaginal
- 19 Rugosidades vaginales
- 20 Cuello uterino
- 21 Pliegue rectouterino
- 22 Uréter
- 23 Fimbrias ováricas
- 24 Mesosalpinge
- 25 Fondo uterino
- 26 Cuerpo uterino (porción de la Trompa de Falopio que atraviesa la pared uterina)
- 27 Istmo de las trompas de Falopio
- 28 Ampolla de las trompas de Falopio
- 29 Infundíbulo

III Esquema de la disposición de las fibras musculares en la pared uterina

La disposición característica de las fibras musculares en la pared uterina forma una retícula casi en ángulo recto. Esto permite la dilatación y el despliegue durante la gestación; por otro lado, durante el parto se pueden contraer al máximo dando lugar a los dolores del parto.

I Coupe médiane du pelvis féminin

- 1 Artère iliaque interne
- 2 Veine iliaque interne
- 3 Mésocôlon sigmoïde
- 4 Plexus sacral
- 5 Fond utérin
- 6 Utérus
- 7 Pli recto-utérin
- 8 Col de l'utérus
- 9 Excavation recto-utérine
- 10 Lèvre antérieure
- 11 Lèvre postérieure
- 12 Orifice utérin
- 13 Ampoule rectale
- 14 Anus
- 15 Sphincter externe de l'anus
- 16 Sphincter interne de l'anus
- 17 Fornix vaginal, partie postérieure
- 18 Vagin
- 19 Orifice vaginal
- 20 Grande lèvre
- 21 Petite lèvre
- 22 Corps carverneux du clitoris
- 23 Orifice externe de l'urètre
- 24 Pénis
- 25 Urètre
- 26 Symphyse pubienne
- 27 Vésicule urinaire
- 28 Ligament rond de l'utérus
- 29 Ovaire
- 30 Ampoule de la trompe utérine
- 31 Franges ovariennes
- 32 Uretère
- 33 Vaisseaux ovariens
- 34 Veine iliaque externe
- 35 Artère iliaque externe

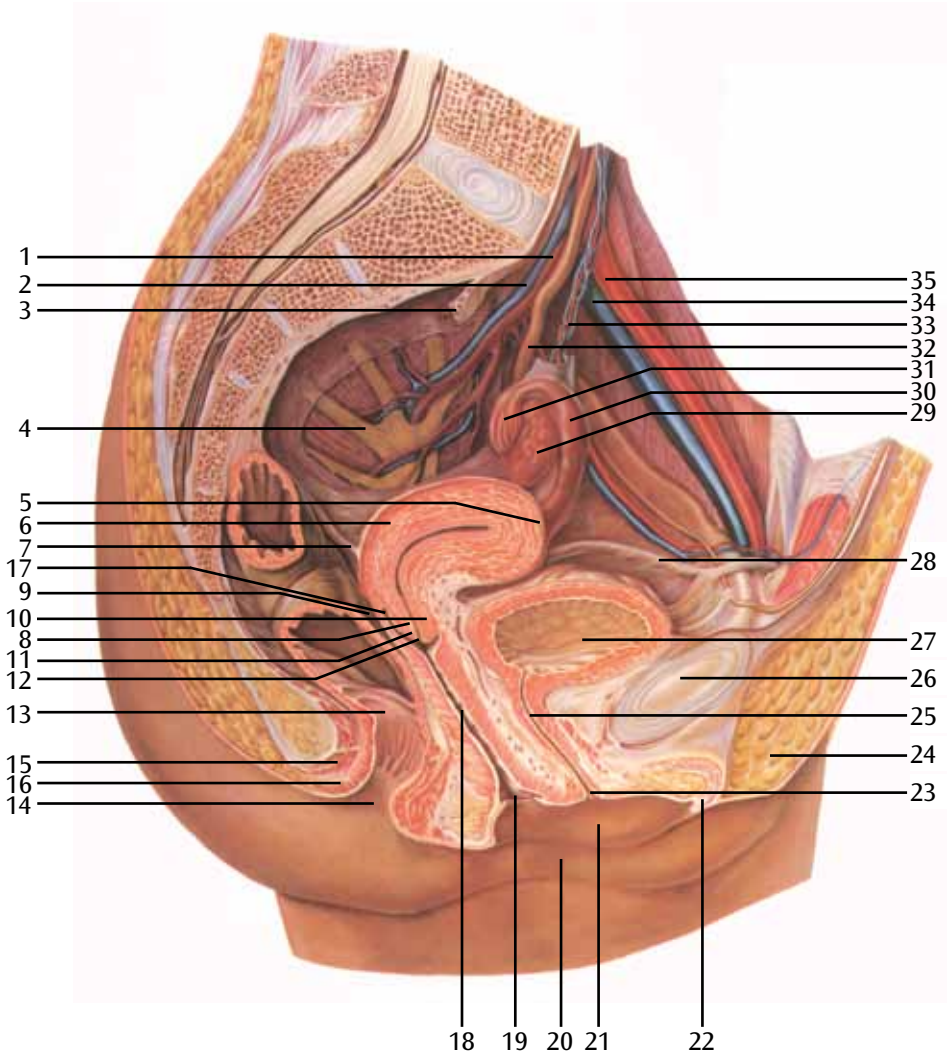
II Organes génitaux internes, vue postérieure

Tube gauche, moitié gauche de l'utérus et vagin ouverts

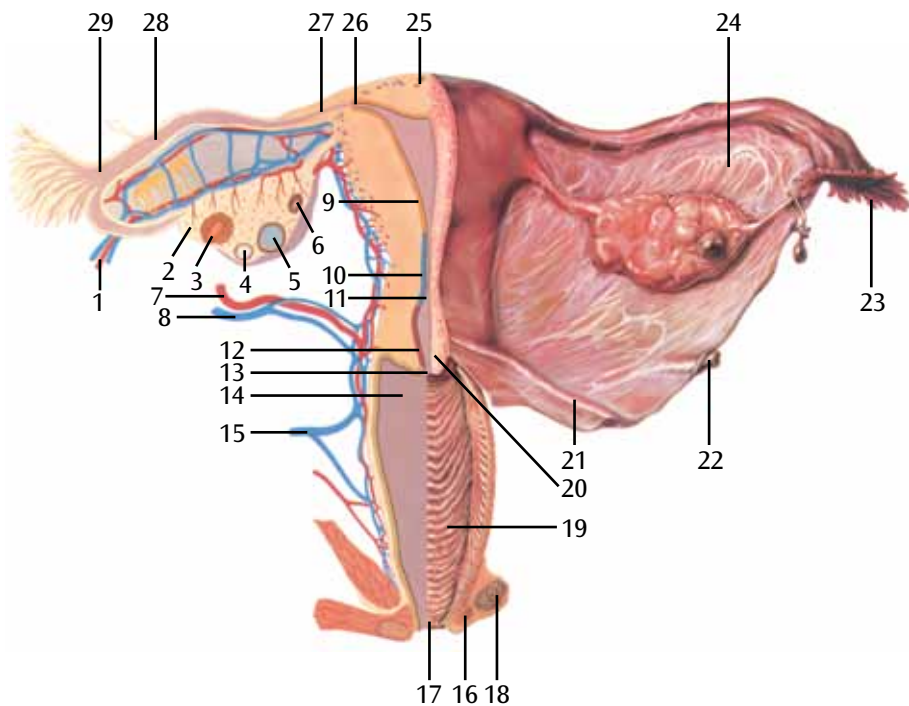
- 1 Vaisseaux ovariens
- 2 Ovaire
- 3 Corps jaune
- 4 Atrésie folliculaire
- 5 Follicule ovarien mature
- 6 Corps albicans
- 7 Artère utérine
- 8 Veine utérine
- 9 Cavité utérine (limite jaune)
- 10 Isthme utérin (limite bleue)
- 11 Col interne
- 12 Canal du col de l'utérus (limite rouge)
- 13 Orifice du col
- 14 Vagin (limite verte)
- 15 Plexus veineux vaginal
- 16 Glande de Bartholin
- 17 Orifice vaginal
- 18 Bulbe vestibulaire
- 19 Rides du vagin
- 20 Col de l'utérus
- 21 Pli recto-utérin
- 22 Uretère
- 23 Franges ovariennes
- 24 Mésosalpinx
- 25 Fond utérin
- 26 Partie interstitielle (trompe utérine)
- 27 Isthme de la trompe utérine
- 28 Ampoule de la trompe utérine
- 29 Infundibulum de la trompe utérine

III Schéma du tracé des fibres musculaires dans la paroi utérine

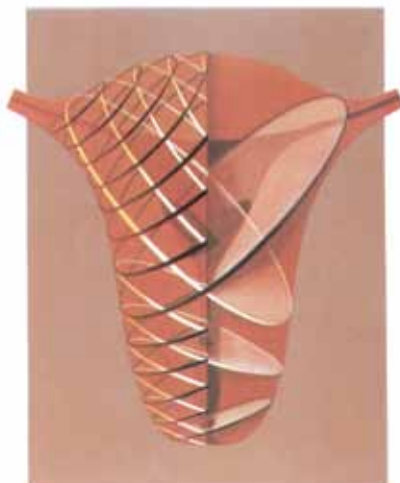La paroi utérine se caractérise par le tracé des fibres musculaires qui se croisent quasi perpendiculairement. Elles peuvent ainsi se déployer et se distendre pendant la grossesse. Par ailleurs, elles peuvent aussi se resserrer efficacement au moment de l'accouchement sous forme de contractions.



II



III



I Seção mediana da pelve feminina

- 1 Artéria ilíaca interna
- 2 Veia ilíaca interna
- 3 Mesocólon sigmoide
- 4 Plexo sacral
- 5 Fundo do útero
- 6 Útero
- 7 Prega retouterina
- 8 Cérvix uterina
- 9 Escavação reto-uterina
- 10 Lábio anterior
- 11 Lábio posterior
- 12 Óstio uterino
- 13 Ampola retal
- 14 Ânus
- 15 Músculo esfíncter exterior do ânus
- 16 Músculo esfíncter interior do ânus
- 17 Fórnice vaginal, parte posterior
- 18 Vagina
- 19 Óstio vaginal
- 20 Lábio maior
- 21 Lábio menor
- 22 Corpo cavernoso do clitóris
- 23 Óstio externo da uretra
- 24 Monte pubiano
- 25 Uretra
- 26 Sínfise púbica
- 27 Bexiga urinária
- 28 Ligamento redondo do útero
- 29 Ovário
- 30 Ampola da tuba uterina
- 31 Fímbrias ováricas
- 32 Ureter
- 33 Artéria e veia ováricas
- 34 Veia ilíaca externa
- 35 Artéria ilíaca externa

II Órgãos reprodutivos internos, Visão posterior

Tuba esquerda, metade esquerda do útero e vagina estão abertas

- 1 Artéria e veia ováricas
- 2 Ovário
- 3 Corpo lúteo
- 4 Folículo atrésico
- 5 Folículo maduro (de Graaf)
- 6 Corpo albicans
- 7 Artéria uterina
- 8 Veia uterina / Veias uterinas
- 9 Cavidade uterina (limite amarelo)
- 10 Istmo uterino (limite azul)
- 11 Óstio uterino interno
- 12 Canal cervical (limite vermelho)
- 13 Óstio uterino
- 14 Vagina (limite verde)
- 15 Plexo venoso vaginal
- 16 Glândula vestibular (de Bartholin)
- 17 Óstio vaginal
- 18 Bulbo vestibular
- 19 Pregas vaginais
- 20 Cérvix uterina (porção vaginal do útero)
- 21 Prega reto-uterina
- 22 Ureter
- 23 Fímbrias ováricas
- 24 Mesosalpinge
- 25 Fundo do útero
- 26 Parte uterina (intramural) da tuba
- 27 Istmo da tuba uterina
- 28 Ampola da tuba uterina
- 29 Infundíbulo da tuba uterina

III Esquema das fibras musculares na parede uterina

A disposição das fibras musculares cruzando-se praticamente em ângulo reto é característica da estrutura da parede uterina. Isso permite sua expansão e dilatação durante a gravidez; por outro lado, permite que se contraiam ativamente e intensamente durante o parto, sob forma de contrações.

I Sezione mediana della pelvi femminile

- 1 Arteria iliaca interna
- 2 Vena iliaca interna
- 3 Mesocolon sigmoideo
- 4 Plesso sacrale
- 5 Fondo dell'utero
- 6 Utero
- 7 Plica retto-uterina
- 8 Cervice uterina
- 9 Cavo del Douglas
- 10 Labbro anteriore
- 11 Labbro posteriore
- 12 Orifizio uterino esterno
- 13 Ampolla rettale
- 14 Ano
- 15 Muscolo sfintere esterno dell'ano
- 16 Muscolo sfintere interno dell'ano
- 17 Fornice vaginale, parte posteriore
- 18 Vagina
- 19 Ostio vaginale
- 20 Grandi labbra
- 21 Piccole labbra
- 22 Corpo cavernoso del clitoride
- 23 Orifizio uretrale esterno
- 24 Monte di Venere
- 25 Uretra
- 26 Sinfisi pubica
- 27 Vescica
- 28 Legamento rotondo dell'utero
- 29 Ovaia
- 30 Ampolla uterina
- 31 Fimbria ovarica
- 32 Uretere
- 33 Arteria e vena ovarica
- 34 Vena iliaca esterna
- 35 Arteria iliaca esterna

II Organi genitali interni, vista posteriore

La tuba sinistra, la metà sinistra dell'utero e la vagina sono aperte

- 1 Arteria e vena ovarica
- 2 Ovaia
- 3 Corpo luteo
- 4 Follicolo atresico
- 5 Follicolo di Graaf
- 6 Corpo albicante
- 7 Arteria uterina
- 8 Vena uterina
- 9 Cavità uterina (sezione gialla)
- 10 Istmo uterino (sezione blu)
- 11 Orifizio uterino interno
- 12 Canale cervicale (sezione rossa)
- 13 Orifizio uterino esterno
- 14 Vagina (sezione verde)
- 15 Plesso venoso vaginale
- 16 Ghiandola vestibolare maggiore (del Bartolino)
- 17 Orifizio vaginale
- 18 Bulbo vestibolare
- 19 Rughe vaginali
- 20 Cervice uterina
- 21 Plica retto-uterina
- 22 Uretere
- 23 Fimbria ovarica
- 24 Mesosalpinge
- 25 Fondo dell'utero
- 26 Parte interstiziale delle tube di Falloppio
- 27 Istmo
- 28 Ampolla
- 29 Infundibolo

III Schema del percorso dei fasci muscolari nella parete dell'utero

Una caratteristica della struttura dell'utero è il percorso dei fasci muscolari, che si incrociano quasi ad angolo retto. Durante la gravidanza, i muscoli possono presentare un dispiegamento e un allungamento, mentre durante il parto possono contrarsi attivamente con effetti tangibili, dando così luogo alle doglie.

I 女性骨盤の正中断面

- 1 内腸骨動脈
- 2 内腸骨静脈
- 3 S状結腸間膜
- 4 仙骨神経叢
- 5 子宮底
- 6 子宮
- 7 直腸子宮襞
- 8 子宮頸
- 9 直腸子宮窩
- 10 前唇
- 11 後唇
- 12 外子宮口
- 13 直腸膨大部
- 14 肛門
- 15 外肛門括約筋
- 16 内肛門括約筋
- 17 膣蓋, 後部
- 18 膣腔
- 19 膣口
- 20 大陰唇
- 21 小陰唇
- 22 陰核海綿体
- 23 外尿道口
- 24 恥丘
- 25 尿道
- 26 恥骨
- 27 膀胱
- 28 子宮円索
- 29 卵巢
- 30 膨大部
- 31 卵巢采
- 32 尿管
- 33 卵巢動脈, 卵巢静脈
- 34 外腸骨静脈
- 35 外腸骨動脈

II 内性器, 背面より

子宮の左半側, 卵管と膣腔の内部

- 1 卵巢動脈, 卵巢静脈
- 2 卵巢
- 3 黄体
- 4 卵胞閉鎖
- 5 三次卵胞
- 6 白体
- 7 子宮動脈
- 8 子宮静脈
- 9 子宮腔
- 10 子宮峡部
- 11 解剖学的内子宮口
- 12 頸管
- 13 外子宮口
- 14 膣腔
- 15 膣静脈叢
- 16 大前庭腺
- 17 膣口
- 18 前庭球
- 19 粘膜皺
- 20 子宮腔部
- 21 直腸子宮襞
- 22 尿管
- 23 卵巢采
- 24 卵管間膜
- 25 子宮底
- 26 子宮部
- 27 峡部
- 28 膨大部
- 29 漏斗

III 子宮を構成する筋の構造

子宮壁はほぼ直角に交差する十字型の筋繊維で構成されています。

この構造が妊娠時の子宮の伸びと広がりおよび、出産時の効果的な収縮を可能にしています。この収縮が陣痛です。

I Срединное сечение женского таза

- 1 Внутренняя подвздошная артерия
- 2 Внутренняя подвздошная вена
- 3 Сигмовидная кишка
- 4 Крестцовое сплетение
- 5 Дно матки
- 6 Матка
- 7 Прямокишечно-маточная складка
- 8 Шейка матки
- 9 Прямокишечно-маточное углубление
- 10 Передняя губа
- 11 Задняя губа
- 12 Внутренний маточный зев
- 13 Ампула прямой кишки
- 14 Задний проход
- 15 Наружный сфинктер заднего прохода
- 16 Внутренний сфинктер заднего прохода
- 17 Свод матки, задняя часть
- 18 Влагалище
- 19 Устье влагалища
- 20 Большие половые губы
- 21 Малые половые губы
- 22 Пещеристое тело клитора
- 23 Наружное устье уретры
- 24 Возвышение лобковой кости
- 25 Мочеиспускательный канал
- 26 Лобковая кость
- 27 Мочевой пузырь
- 28 Круглая связка матки
- 29 Яичник
- 30 Ампула
- 31 Бахромка яичника
- 32 Мочеточник
- 33 Артерия и вена яичника
- 34 Наружная подвздошная вена
- 35 Наружная подвздошная артерия

II Внутренние половые органы, вид сзади

Левая половина матки, фаллопиева труба и влагалище открыты

- 1 Артерия и вена яичника
- 2 Яичник
- 3 Желтое тело
- 4 Атрезия фолликула
- 5 Третичный фолликул яичника
- 6 Белое тело
- 7 Маточная артерия
- 8 Маточные вены
- 9 Полость матки
- 10 Перешеек матки
- 11 Анатомические внутренний канал
- 12 Шеечный канал
- 13 Внутренний маточный зев
- 14 Влагалище
- 15 Венозное сплетение влагалища
- 16 Большая железа преддверия
- 17 Устье влагалища
- 18 Луковица преддверия
- 19 Влагалищные складки
- 20 Влагалищная часть матки
- 21 Прямокишечно-маточная складка
- 22 Мочеточник
- 23 Бахромка яичника
- 24 Мезосальпикс
- 25 Дно матки
- 26 Маточная часть (интрамуральная часть)
- 27 Перешеек
- 28 Ампула
- 29 Воронка

III Схема мышечной структуры матки

Стенка матки сформирована из мышечных волокон, которые пересекаются почти под прямым углом. Это позволяет матке увеличиваться и растягиваться во время беременности, а также эффективно сокращаться во время родов, этот процесс называют родовыми схватками.

I 女性骨盆的正中切面

- 1 髂内动脉
- 2 髂内静脉
- 3 乙状结肠系膜
- 4 骶丛
- 5 子宫底
- 6 子宫
- 7 直肠子宫襞
- 8 子宫颈
- 9 直肠子宫陷凹
- 10 前唇
- 11 后唇
- 12 子宫外口
- 13 直肠壶腹
- 14 肛门
- 15 肛门外括约肌
- 16 肛门内括约肌
- 17 阴道穹窿，后部分
- 18 阴道
- 19 阴道口
- 20 大阴唇
- 21 小阴唇
- 22 阴蒂海绵体
- 23 尿道外口
- 24 阴阜
- 25 尿道
- 26 耻骨
- 27 膀胱
- 28 子宫圆韧带
- 29 卵巢
- 30 壶腹
- 31 卵巢伞
- 32 输尿管
- 33 卵巢动脉和静脉
- 34 髂外静脉
- 35 髂外动脉

II 内部性器官，后视图。子宫左半部，输卵管和阴道打开

- 1 卵巢动脉和静脉
- 2 卵巢
- 3 黄体
- 4 卵泡闭锁
- 5 第三卵泡
- 6 白体
- 7 子宫动脉
- 8 子宫静脉
- 9 子宫腔
- 10 子宫峡
- 11 组织学内口
- 12 颈管
- 13 子宫外口
- 14 阴道
- 15 阴道静脉丛
- 16 前庭大腺
- 17 阴门
- 18 前庭球
- 19 阴道褶
- 20 子宫颈阴道部
- 21 直肠子宫襞
- 22 输尿管
- 23 卵巢伞
- 24 输卵管系膜
- 25 子宫底
- 26 子宫部
- 27 峡
- 28 壶腹部
- 29 漏斗

III 子宫肌肉结构图

子宫壁由很多肌纤维纵横交错而成。这可以让子宫在怀孕的时候能张开并伸长，同时也能在分娩的时候强烈收缩，这个过程被称为分娩阵痛。

3B Scientific

A worldwide group of companies



3B Scientific GmbH

Rudorffweg 8 • 21031 Hamburg • Germany

Tel.: + 49-40-73966-0 • Fax: + 49-40-73966-100

www.3bscientific.com • 3b@3bscientific.com

© Copyright 1999 / 2012 / 2014 for instruction manual and design
of product: 3B Scientific GmbH, Germany