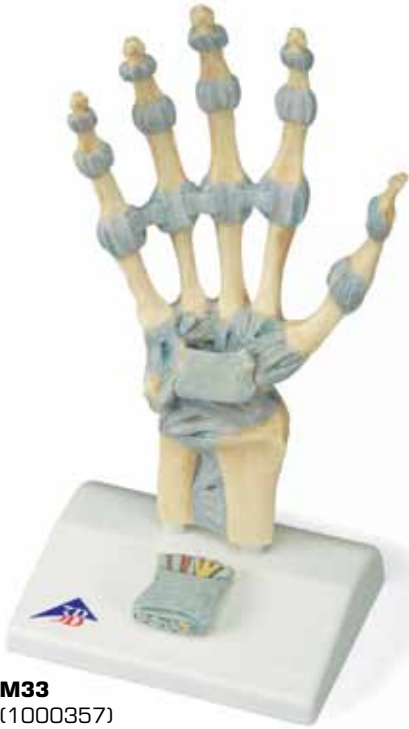
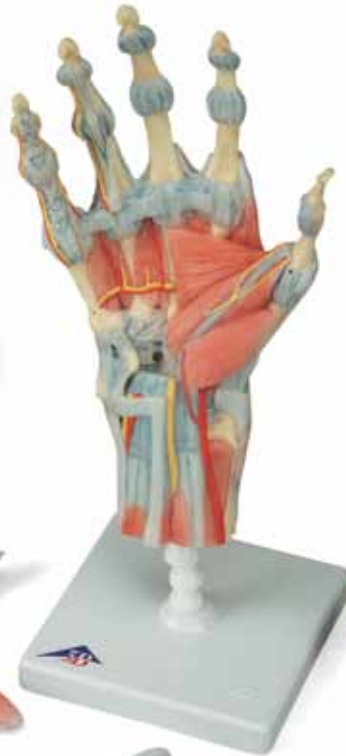


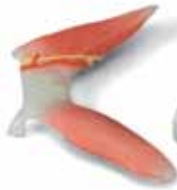...going one step further



M33
(1000357)



M33/1
(1000358)



M33, M33/1

(1000357, 1000358)

- 1 Ligg. carpometacarpalia palmaria
- 2 Tuberculum ossis trapezii
- 3 Ossa metacarpalia [I-V]
- 4 Processus styloideus radii
- 5 Lig. radiocarpale palmare
- 6 Radius
- 7 Lig. radioulnare palmare
- 8 Ulna
- 9 Lig. ulnocarpale palmare
- 10 Tendo musculi flexoris carpi ulnaris
- 11 Os pisiforme
- 12 Hamulus ossis hamati
- 13 Lig. carpi radiatum
- 14 Ligg. metacarpalia palmaria
- 15 Lig. pisometacarpale
- 16 Lig. pisohamatum
- 17 Ligg. palmaria
- 18 Phalanx distalis
- 19 Phalanx proximalis
- 20 Retinaculum musculorum flexorum
- 21 Membrana interossea antebrachii
- 22 Articulatio metacarpophalangeae,
Ligg. collateralia
- 23 Lig. metacarpale transversum profundum
- 24 Phalanx media
- 25 Articulatio interphalangeae proximalis
- 26 Articulatio interphalangeae distalis
- 27 Articulatio interphalangeae distalis,
Ligg. collateralia
- 28 Articulatio interphalangeae proximalis,
Ligg. collateralia
- 29 Ligg. metacarpalia dorsalia
- 30 Os hamatum
- 31 Os triquetrum
- 32 Lig. collaterale carpi ulnare
- 33 Lig. radiocarpale dorsale
- 34 Lig. radioulnare dorsale
- 35 Tuberculum dorsale radii
- 36 Lig. collaterale carpi radiale
- 37 Ligg. intercarpalia dorsalia
- 38 Ligg. carpometacarpalia dorsalia
- 39 Tendines musculi flexoris digitorum profundi
- 40 Tendo musculi flexoris pollicis longi
- 41 Tendo musculi flexoris carpi radialis
- 42 Nn. digitales palmares communes
- 43 N. medianus
- 44 Mm. lumbricales
- 45 Tendines musculi flexoris digitorum
superficialis
- 46 Aa. digitales dorsales
- 47 Nn. dorsales digitales
- 48 Connexus intertendinei
- 49 Tendines musculi extensorum digitorum
- 50 M. abductor digiti minimi
- 51 Rete carpale dorsale
- 52 R. dorsalis nervi ulnaris
- 53 Retinaculum musculorum extensorum
- 54 R. superficialis nervi radialis
- 55 A. radialis
- 56 Tendo musculi extensoris pollicis brevis
- 57 Tendo musculi extensoris pollicis longus
- 58 Mm. interossei dorsales
- 59 Fasciculi transversi
- 60 M. flexor pollicis brevis
- 61 M. abductor pollicis brevis
- 62 Aponeurosis palmaris
- 63 M. pronator quadratus
- 64 Tendo musculi palmaris longi
- 65 N. ulnaris
- 66 A. ulnaris
- 67 Lig. carpi palmare
- 68 M. palmaris brevis
- 69 Aa. digitales palmares communes
- 70 Pars cruciformis vaginae fibrosae
digitorum manus
- 71 Nn. digitales palmares proprii
- 72 Aa. digitales palmares proprii
- 73 Pars annularis vaginae fibrosae digitorum
manus
- 74 Tendo musculi flexoris digitorum superficialis
- 75 Tendo musculi flexoris digitorum profundi
- 76 M. opponens pollicis
- 77 Arcus palmaris superficialis
- 78 M. flexor digiti minimi brevis
- 79 R. palmaris superficialis arteriae radialis
- 80 Vagina communis tendinum musculorum
flexorum
- 81 M. adductor pollicis
- 82 Vagina tendinis musculi flexoris pollicis longi
- 83 Arcus palmaris profundus
- 84 R. profundus nervi ulnaris
- 85 Mm. interossei palmares

M33

M33/1

English

(1000357/1000358)

M33 - Hand Skeleton Model with Ligaments and Carpal Tunnel


This 3 part hand skeleton model shows the anatomical detail of the ligaments and tendons found in the hand, wrist, and lower forearm. The interosseous membrane between the radius and ulna is shown along with the bones of the hand. The flexor retinaculum is removable from the hand skeleton. In addition there is a removable portion that can be fitted on the back of the hand model. This portion features the clinically important structures of the carpal tunnel such as the flexor retinaculum, mediane nerve, and tendons of the hand.

M33/1 - Hand Skeleton Model with Ligaments and Muscles

The bones, muscles, tendons, ligaments, nerves, arteries, and veins are all featured in this high quality 4 part model of the hand and lower forearm. The dorsal side of the hand shows the extensor muscles as well as portions of the tendons at the wrist as they pass under the extensor retinaculum. The palmar face of the hand is represented in three layers, the first two removable to allow detailed study of the deeper anatomical layer of the hand. In addition clinically important structures such as the median nerve and superficial palmar arterial arch can be explored in detail in the hand model. The deepest anatomical layer allows for study of the intrinsic muscles and deep palmar arterial arch in addition to other details of the anatomy of the hand.

- A Ligaments of the right hand, dorsal view
- B Ligaments of the right hand, palmar view
- C Carpal tunnel region of the right hand, palmar view
- D Carpal tunnel insert, oblique view from the direction of the fingertips
- E Ligaments of the right wrist, palmar view
- F Dorsum of hand (dorsum manus) and extensor side of fingers of right hand
- G Right palm of the hand (palma manus) with palmar aponeurosis
- H Right palm of the hand (palma manus) without fasciae and palmar aponeurosis
- I Superficial palmar arch of the right hand. Fasciae, palmar aponeurosis and flexor retinaculum have been removed.
- J Deep palmar arterial arch of the right hand

- | | |
|--|---|
| 1 Palmar carpometacarpal ligaments | 18 Distal phalanx |
| 2 Tuberculum of trapezium bone | 19 Proximal phalanx |
| 3 Metacarpal bones I-V | 20 Flexor retinaculum |
| 4 Styloid process of radius | 21 Interosseous membrane of forearm |
| 5 Palmar radiocarpal ligament | 22 Metacarpophalangeal joint, collateral ligaments |
| 6 Radius | 23 Deep transverse metacarpal ligament |
| 7 Palmar radioulnar ligament | 24 Middle phalanx |
| 8 Ulna | 25 Proximal interphalangeal joint |
| 9 Palmar ulnocarpal ligament | 26 Distal interphalangeal joint |
| 10 Tendon of flexor carpi ulnaris muscle | 27 Distal interphalangeal joint, collateral ligaments |
| 11 Pisiform bone | 28 Proximal interphalangeal joint, collateral ligaments |
| 12 Hook of hamate bone | 29 Dorsal metacarpal ligaments |
| 13 Radiate carpal ligament | 30 Hamate bone |
| 14 Palmar metacarpal ligaments | 31 Triquetrum bone |
| 15 Pisometacarpal ligament | |
| 16 Pisohamate ligament | |
| 17 Palmar ligaments | |

- 
- 32 Ulnar carpal collateral ligament
33 Dorsal radiocarpal ligament
34 Dorsal radioulnar ligament
35 Dorsal tubercle of radius
36 Radial carpal collateral ligament
37 Dorsal intercarpal ligaments
38 Dorsal carpometacarpal ligaments
39 Tendons of deep flexor muscle of fingers
40 Tendon of long flexor muscle of thumb
41 Tendon of radial flexor muscle of wrist
42 Common palmar digital nerves
43 Median nerve
44 Lumbrical muscles
45 Tendons of the superficial flexor muscle of fingers
46 Dorsal digital arteries
47 Dorsal digital nerves
48 Intertendinous connections
49 Tendons of extensor muscle of fingers
50 Abductor muscle of little finger
51 Dorsal carpal arterial arch
52 Dorsal branch of ulnar nerve
53 Extensor retinaculum
54 Superficial branch of radial nerve
55 Radial artery
56 Tendon of short extensor muscle of thumb
57 Tendon of long extensor muscle of thumb
58 Dorsal interosseous muscles
59 Transverse fasciculi of palmar aponeurosis
60 Short flexor muscle of thumb
61 Short abductor muscle of thumb
62 Palmar aponeurosis
63 Pronator quadratus muscle
64 Tendon of palmaris longus muscle
65 Ulnar nerve
66 Ulnar artery
67 Palmar carpal ligament
68 Short palmar muscle
69 Common palmar digital arteries
70 Cruciform part of fibrous digital sheath
71 Proper palmar digital nerves
72 Proper palmar digital arteries
73 Annular part of fibrous digital sheath
74 Tendon of superficial flexor muscle of fingers
75 Tendon of deep flexor muscle of fingers
76 Opposer muscle of thumb
77 Superficial palmar arterial arch
78 Short flexor muscle of little finger
79 Superficial palmar branch of radial artery
80 Common flexor sheath
81 Adductor muscle of thumb
82 Tendinous sheath of long flexor muscle of thumb
83 Deep palmar arterial arch
84 Deep branch of ulnar nerve
85 Palmar interosseous muscles

M33

M33/1

Deutsch

(1000357/1000358)

M33 - Modell des Handskeletts mit Bändern und Karpaltunnel

Dieses 3-teilige Modell der Hand zeigt die Anatomie der Bänder und Sehnen der Hand, des Handgelenks und des distalen Unterarms im Detail. Neben der zwischen Speiche und Elle liegenden Membrana interossea sind auch die Handknochen dargestellt. Das Retinaculum flexorum lässt sich abnehmen und mit dem auf dem Sockel befindlichen Karpaltunnel austauschen. Dieser Teil zeigt die klinisch wichtigen Strukturen des Karpaltunnels, u.a. Retinaculum flexorum, N. medianus und Sehnen.

M33/1 - Modell des Handskeletts mit Bändern und Muskeln

Dieses hochwertige 4-teilige Modell der Hand und des distalen Unterarms zeigt alle Knochen, Muskeln, Sehnen, Bänder, Nerven, Arterien und Venen. Auf der Rückseite sind die Streckmuskeln und Abschnitte ihrer Sehnen dargestellt, wie sie am Handgelenk unter dem Retinaculum extensorum verlaufen. Die Handinnenfläche ist bei diesem Modell in drei Schichten dargestellt, von denen sich die oberen beiden zur genaueren Betrachtung der darunterliegenden anatomischen Schicht abnehmen lassen. Außerdem können klinisch wichtige Strukturen wie der N. medianus und der oberflächliche Hohlhandbogen im Detail betrachtet werden. In der tiefsten anatomischen Schicht sind neben weiteren Details auch die kurzen Handmuskeln und der tiefe Hohlhandbogen zu sehen.

- A Bänder der rechten Hand, handrückenseitige (dorsale) Ansicht
- B Bänder der rechten Hand, handflächenseitige (palmare) Ansicht
- C Karpaltunnelregion der rechten Hand, handflächenseitige (palmare) Ansicht
- D Karpaltunneleinsatz, schräge Ansicht aus Richtung der Fingerspitzen
- E Bänder der rechten Handwurzel, handflächenseitige (palmare) Ansicht
- F Handrücken (Dorsum manus) und Fingerstreckseite der rechten Hand
- G Rechte Hohlhand (Palma manus) mit Palmaraponeurose
- H Rechte Hohlhand (Palma manus) ohne Faszien und Palmaraponeurose
- I Oberflächlicher Hohlhandbogen der rechten Hand. Faszien, Palmaraponeure und Retinaculum musculorum flexorum wurden entfernt
- J Tiefer Hohlhandbogen der rechten Hand

- | | |
|--|--|
| 1 Hohlhandseitige Handwurzel-Mittelhand-Bänder | 18 Fingerendglied |
| 2 Höcker des großen Vieleckbeins | 19 Fingergrundglied |
| 3 1. - 5. Mittelhandknochen | 20 Halteband der Beugesehen |
| 4 Griffelfortsatz der Speiche | 21 Zwischenknochenmembran des Unterarmes |
| 5 Hohlhandseitiges Speichen-Handwurzel-Band | 22 Fingergrundgelenk, Seitenbänder |
| 6 Speiche | 23 Tiefes queres Mittelhandband |
| 7 Hohlhandseitiges Speichen-ElLEN-Band | 24 Fingermittelglied |
| 8 Elle | 25 Fingermittelgelenk |
| 9 Hohlhandseitiges Speichen-Handwurzel-Band | 26 Fingerendgelenk |
| 10 Sehne des ellenseitigen Handwurzelbeugers | 27 Fingerendgelenk, Seitenbänder |
| 11 Erbsenbein | 28 Fingermittelgelenk, Seitenbänder |
| 12 Hakenfortsatz des Hakenbeines | 29 Handrückenseitige Mittelhandbänder |
| 13 Strahlenförmiges Handwurzelband | 30 Hakenbein |
| 14 Hohlhandseitige Mittelhandbänder | 31 Dreieckbein |
| 15 Erbsenbein-Mittelhand-Band | 32 Ellenseitiges Handwurzelseitenband |
| 16 Erbsenbein-Hakenbein-Band | 33 Handrückenseitiges Speichen-Handwurzel-Band |
| 17 Hohlhandbänder | 34 Handrückenseitiges Speichen-ElLEN-Band |

- | | | | |
|----|--|----|---|
| 35 | Handrückenseitiger Höcker der Speiche | 79 | Oberflächlicher Hohlhandast der Speichenarterie |
| 36 | Speichenseitiges Handwurzelseitenband | 80 | Gemeinsame Sehnenscheide der Fingerbeugersehnen |
| 37 | Handrückenseitige Handwurzelzwischenbänder | 81 | Daumenanzieher |
| 38 | Handrückenseitige Handwurzel-Mittelhand-Bänder | 82 | Sehnenscheide des langen Daumenbeugers |
| 39 | Sehnen des tiefen Fingerbeugers | 83 | Tieferer Hohlhandbogen |
| 40 | Sehne des langen Daumenbeugers | 84 | Tieferer Ast des Ellenervs |
| 41 | Sehne des speichenseitigen Handwurzelbeugers | 85 | Handflächenseitige Zwischenknochenmuskeln |
| 42 | Gemeinsame handflächenseitige Fingernerven | | |
| 43 | Mittelnerve | | |
| 44 | Regenwurmuskeln | | |
| 45 | Sehnen des oberflächlichen Fingerbeugers | | |
| 46 | Handrückenseitige Fingerarterien | | |
| 47 | Handrückenseitige Fingernerven | | |
| 48 | Sehnenverbindungen | | |
| 49 | Sehnen des Fingerstreckers | | |
| 50 | Kleinfingerabzieher | | |
| 51 | Handrückenseitiges Handwurzelarterienetz | | |
| 52 | Handrückenseitiger Ast des Ellenervs | | |
| 53 | Halteband der Streckersehnen | | |
| 54 | Oberflächlicher Ast des Speichennervs | | |
| 55 | Speichenarterie | | |
| 56 | Sehne des kurzen Daumenstreckers | | |
| 57 | Sehne des langen Daumenstreckers | | |
| 58 | Handrückenseitige Zwischenknochenmuskeln | | |
| 59 | Querfaserzüge der Palmaraponeurose | | |
| 60 | Kurzer Daumenbeuger | | |
| 61 | Kurzer Daumenabzieher | | |
| 62 | Palmaraponeurose | | |
| 63 | Viereckiger Einwärtsdreher | | |
| 64 | Sehne des langen Hohlhandmuskels | | |
| 65 | Ellenerv | | |
| 66 | Ellenarterie | | |
| 67 | Handflächenseitiges Handwurzelband | | |
| 68 | Kurzer Hohlhandmuskel | | |
| 69 | Gemeinsame handflächenseitige Fingerarterien | | |
| 70 | Kreuzförmiger Abschnitt der bindegewebigen Fingerscheide | | |
| 71 | Eigene handflächseitige Fingernerven | | |
| 72 | Eigene handflächseitige Fingerarterien | | |
| 73 | Ringförmiger Abschnitt der bindegewebigen Fingerscheide | | |
| 74 | Sehne des oberflächlichen Fingerbeugers | | |
| 75 | Sehne des tiefen Fingerbeugers | | |
| 76 | Daumengegensteller | | |
| 77 | Oberflächlicher Hohlhandbogen | | |
| 78 | Kurzer Kleinfingerbeuger | | |

M33

M33/1

Español

(1000357/1000358)

M33 - Modelo del esqueleto de la mano con ligamentos y túnel carpiano

Esta mano de tres partes muestra los detalles anatómicos de los ligamentos y los tendones que se encuentran en la mano, la muñeca y el antebrazo inferior. También se muestra la membrana interósea entre el radio y el cúbito junto con los huesos de la mano. El retináculo flexor es extraíble y además hay una parte desmontable que puede encajarse en el dorso del modelo. Esta parte muestra las estructuras clínicamente relevantes del túnel carpiano tales como el retináculo flexor, el nervio mediano y los tendones.

M33/1 - Modelo del esqueleto de la mano con ligamentos y músculos

Este modelo de alta calidad consta de 4 partes y muestra todos los huesos, músculos, tendones, ligamentos, nervios, arterias y venas de la mano y el antebrazo inferior. El lado dorsal muestra los músculos extensores así como partes de los tendones de la muñeca en su paso bajo el retináculo de los extensores. El lado palmar de la mano está representado en tres capas, las dos primeras extraíbles, para permitir un estudio detallado de la capa anatómica más profunda. Asimismo permite explorar estructuras clínicamente relevantes como el nervio mediano y el arco arterial superficial de la palma de la mano. La capa anatómica más profunda permite estudiar los músculos intrínsecos y el arco arterial profundo palmar junto con otros detalles.

- A Ligamentos de la mano derecha, visión dorsal
- B Ligamentos de la mano derecha, visión palmar
- C Región del túnel carpiano de la mano derecha, visión palmar
- D Túnel carpiano, visión oblicua en dirección a las yemas de los dedos
- E Ligamentos del carpo derecho, visión palmar
- F Dorso de la mano y músculos extensores de los dedos de la mano derecha
- G Palma de la mano derecha con aponeurosis palmar
- H Palma de la mano derecha sin fascias ni aponeurosis palmar
- I Arco palmar superficial de la mano derecha. Se han eliminado fascias, aponeurosis palmar y retináculo de los músculos flexores
- J Arco palmar profundo de la mano derecha

- | | |
|---|---|
| 1 Ligs. palmares de las articulaciones carpometacarpianas | 17 Ligs. palmares |
| 2 Tubérculo del trapecio | 18 Falange distal |
| 3 Huesos metacarpianos (I-V) | 19 Falange proximal |
| 4 Apófisis estiloides del radio | 20 Retináculo de los músculos flexores |
| 5 Lig. radiocarpiano palmar | 21 Membrana interósea del antebrazo |
| 6 Radio | 22 Articulación metacarpofalángica, ligamentos laterales |
| 7 Lig. radiocubital palmar | 23 Lig. transverso profundo del metacarpo |
| 8 Cúbito | 24 Segunda falange |
| 9 Lig. cubitocarpiano palmar | 25 Articulación interfalángica proximal |
| 10 Tendón del músculo cubital anterior | 26 Articulación interfalángica distal |
| 11 Hueso pisiforme | 27 Articulación interfalángica distal, ligamentos laterales |
| 12 Gancho del hueso unciforme o ganchoso | 28 Articulación interfalángica proximal, ligamentos laterales |
| 13 Lig. radiado del carpo | 29 Ligs. metacarpianos dorsales |
| 14 Ligs. metacarpianos palmares | 30 Hueso unciforme o ganchoso |
| 15 Lig. pisometacarpiano | |
| 16 Lig. pisoganchoso | |

- 31 Hueso piramidal
- 32 Lig. lateral interno de la articulación de la muñeca
- 33 Lig. radiocarpiano dorsal
- 34 Lig. radiocubital dorsal
- 35 Tuberosidad dorsal del radio
- 36 Lig. lateral externo de la articulación de la muñeca
- 37 Ligs.intercarpianos dorsales
- 38 Ligs. carpometacarpianos dorsales
- 39 Tendones del músculo flexor común profundo de los dedos
- 40 Tendón del músculo flexor largo propio del pulgar
- 41 Tendón del músculo flexor radial del carpo
- 42 Ns. digitales palmares comunes
- 43 N. mediano
- 44 Ms. lumbricales
- 45 Tendones del músculo flexor común superficial de los dedos
- 46 As. digitales dorsales
- 47 Ns. digitales dorsales
- 48 Conexiones intertendinosas
- 49 Tendones del músculo extensor de los dedos
- 50 M. abductor del meñique
- 51 Red carpal dorsal
- 52 Rama dorsal del nervio cubital
- 53 Retináculo de los músculos extensores
- 54 Rama superficial del nervio radial
- 55 A. radial
- 56 Tendón del músculo extensor corto del pulgar
- 57 Tendón del músculo extensor largo del pulgar
- 58 Ms. interóseos dorsales
- 59 Fascículos transversos
- 60 M. flexor corto del pulgar
- 61 M. abductor corto del pulgar
- 62 Aponeurosis palmar
- 63 M. pronador cuadrado
- 64 Tendón del músculo palmar mayor
- 65 N. cubital
- 66 A. cubital
- 67 Lig. carpiano palmar
- 68 M. palmar menor
- 69 As. digitales
- 70 Parte cruciforme de las vainas fibrosas de los dedos de la mano
- 71 Ns. colaterales palmares
- 72 As. colaterales de los dedos
- 73 Parte anular de las vainas fibrosas de los dedos de la mano
- 74 Tendón del músculo flexor común superficial de los dedos
- 75 Tendón del músculo flexor común profundo de los dedos
- 76 M. oponente del pulgar
- 77 Arco palmar superficial
- 78 M. flexor del meñique
- 79 Rama palmar superficial de la arteria radial
- 80 Vaina común del tendón del músculo flexor
- 81 M. aductor del pulgar
- 82 Vaina tendinosa del músculo flexor largo propio del pulgar
- 83 Arco palmar profundo
- 84 Rama profunda del nervio cubital
- 85 Ms. interóseos palmares

M33

M33/1

Français

(1000357/1000358)

M33 - Modèle de squelette de la main avec ligaments et tunnel carpien

Ce modèle de main en trois pièces montre les détails anatomiques des ligaments et des tendons se trouvant dans la main, le poignet et l'avant-bras inférieur. La membrane interosseuse située entre le radius et l'ulna, ainsi que les os de la main, sont présentés. Le ligament carpien transverse peut être retiré et une pièce amovible peut être intégrée à l'arrière du modèle. Cette pièce présente les structures cliniquement importantes du tunnel carpien, comme le ligament carpien transverse, le nerf médian et les tendons.

M33/1 - Modèle de squelette de la main avec ligaments et muscles

Les os, les muscles, les tendons, les ligaments, les nerfs, les artères et les veines sont tous présentés dans ce modèle de main et d'avant-bras inférieur en quatre pièces de grande qualité. Le côté dorsal montre les muscles extenseurs, ainsi que des parties des tendons au niveau du poignet car elles passent sous le ligament carpien extenseur. La paume de la main est représentée en trois couches ; les deux premières, qui sont amovibles, permettent d'étudier en détail la couche anatomique plus profonde. En outre, les structures cliniquement importantes, comme le nerf médian et l'arc artériel palmaire superficiel, peuvent être explorés en détail. La couche anatomique la plus profonde permet d'étudier les muscles intrinsèques et l'arc artériel palmaire profond, en plus des autres détails.

- A Ligaments de la main droite, vue dorsale
- B Ligaments de la main droite, vue palmaire
- C Région du canal carpien de la main droite, vue palmaire
- D Insertion du canal carpien, vue oblique depuis la pointe des doigts
- E Ligaments du carpe droit, vue palmaire
- F Dos de la main (Dorsum manus) et côté de l'extension des doigts de la main droite
- G Main concave (Palma manus) avec aponévrose palmaire
- H Main concave (Palma manus) sans fascias et aponévrose palmaire
- I Arcade palmaire superficielle de la main droite. Les fascias, l'aponévrose palmaire et le rétinacle des muscles fléchisseurs ont été éliminés
- J Arcade palmaire profonde de la main droite

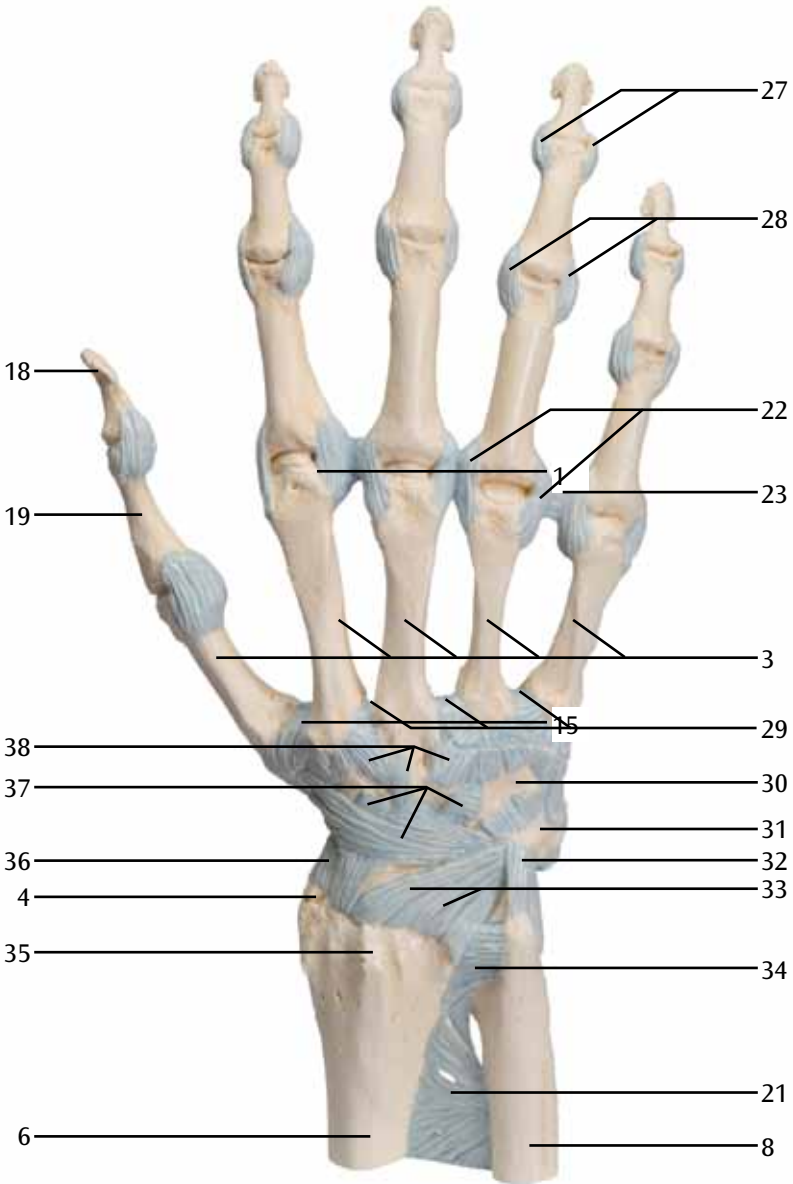
- | | |
|---|--|
| 1 Ligaments carpo-métacarpiens palmaires | 18 Phalange distale |
| 2 Tubercule de l'os trapèze | 19 Phalange proximale |
| 3 Os métacarpiens 1 à 5 | 20 Rétinacle des muscles fléchisseurs |
| 4 Processus styloïde du radius | 21 Membrane interosseuse de l'avant-bras |
| 5 Ligament radio-carpien palmaire | 22 Articulation métacarpophalangienne, ligaments collatéraux |
| 6 Radius | 23 Ligament transverse profond métacarpien |
| 7 Ligament radio-ulnaire palmaire | 24 Phalange médiale |
| 8 Ulna | 25 Articulation interphalangienne proximale |
| 9 Ligament ulno-carpien palmaire | 26 Articulation interphalangienne distale |
| 10 Tendon du fléchisseur ulnaire du carpe | 27 Articulation interphalangienne distale, ligaments collatéraux |
| 11 Os pisiforme | 28 Articulation interphalangienne proximale, ligaments collatéraux |
| 12 Hamulus de l'os hamatum | 29 Ligaments métacarpiens dorsaux |
| 13 Ligament radio-carpiens | 30 Os hamatum (crochu) |
| 14 Ligaments métacarpiens palmaires | 31 Os pyramidal |
| 15 Ligament piso-métacarpien | |
| 16 Ligament piso-hamatum | |
| 17 Ligaments palmaires | |

- | | | | |
|----|---|----|--|
| 32 | Ligament collatéral ulnaire du carpe | 76 | Muscle opposant du pouce |
| 33 | Ligament radio-carpien dorsal | 77 | Arc palmaire superficiel |
| 34 | Ligament radio-ulnaire dorsal | 78 | Muscle fléchisseur du petit doigt |
| 35 | Tubercule dorsal du radius | 79 | Rameau palmaire superficiel de l'artère radiale |
| 36 | Ligament radial collatéral du carpe | 80 | Gaine tendineuse commune des tendons du muscle fléchisseur |
| 37 | Ligaments intercarpiens dorsaux | 81 | Muscle abducteur du pouce |
| 38 | Ligaments carpométacarpiens dorsaux | 82 | Gaine tendineuse du muscle fléchisseur long du pouce |
| 39 | Tendons du muscle fléchisseur profond des doigts | 83 | Arc palmaire profond |
| 40 | Tendon du muscle long fléchisseur du pouce | 84 | Rameau profond du nerf ulnaire |
| 41 | Tendon du muscle fléchisseur radial du carpe | 85 | Muscles interosseux palmaires |
| 42 | Nerfs digitaux communs palmaires | | |
| 43 | Nerf médian | | |
| 44 | Muscles lombricaux | | |
| 45 | Tendons musculaires du fléchisseur superficiel des doigts | | |
| 46 | Artères digitales dorsales | | |
| 47 | Nerfs digitaux dorsaux | | |
| 48 | Connexions intertendineuses | | |
| 49 | Tendons du muscle extenseur des doigts | | |
| 50 | Muscle abducteur du petit doigt | | |
| 51 | Réseau artériel carpien dorsal | | |
| 52 | Rameau dorsal du nerf ulnaire | | |
| 53 | Rétinacle du muscle extenseur | | |
| 54 | Rameau superficiel du nerf radial | | |
| 55 | Artère radiale | | |
| 56 | Tendon du muscle court extenseur du pouce | | |
| 57 | Tendon du muscle long extenseur du pouce | | |
| 58 | Muscles interosseux dorsaux | | |
| 59 | Fascias transversaux de l'aponévrose palmaire | | |
| 60 | Muscle fléchisseur court du pouce | | |
| 61 | Muscle court abducteur du pouce | | |
| 62 | Aponévrose palmaire | | |
| 63 | Muscle carré pronateur | | |
| 64 | Tendon du muscle long palmaire | | |
| 65 | Nerf ulnaire | | |
| 66 | Artère ulnaire | | |
| 67 | Ligament carpien palmaire | | |
| 68 | Muscle court palmaire | | |
| 69 | Artères digitales palmaires communes | | |
| 70 | Partie cruciforme de la gaine fibreuse digitale | | |
| 71 | Nerfs digitaux palmaires propres | | |
| 72 | Artères digitales palmaires propres | | |
| 73 | Partie annulaire de la gaine fibreuse digitale | | |
| 74 | Tendon du muscle fléchisseur superficiel des doigts | | |
| 75 | Tendon du muscle fléchisseur profond des doigts | | |

M33

(1000357)

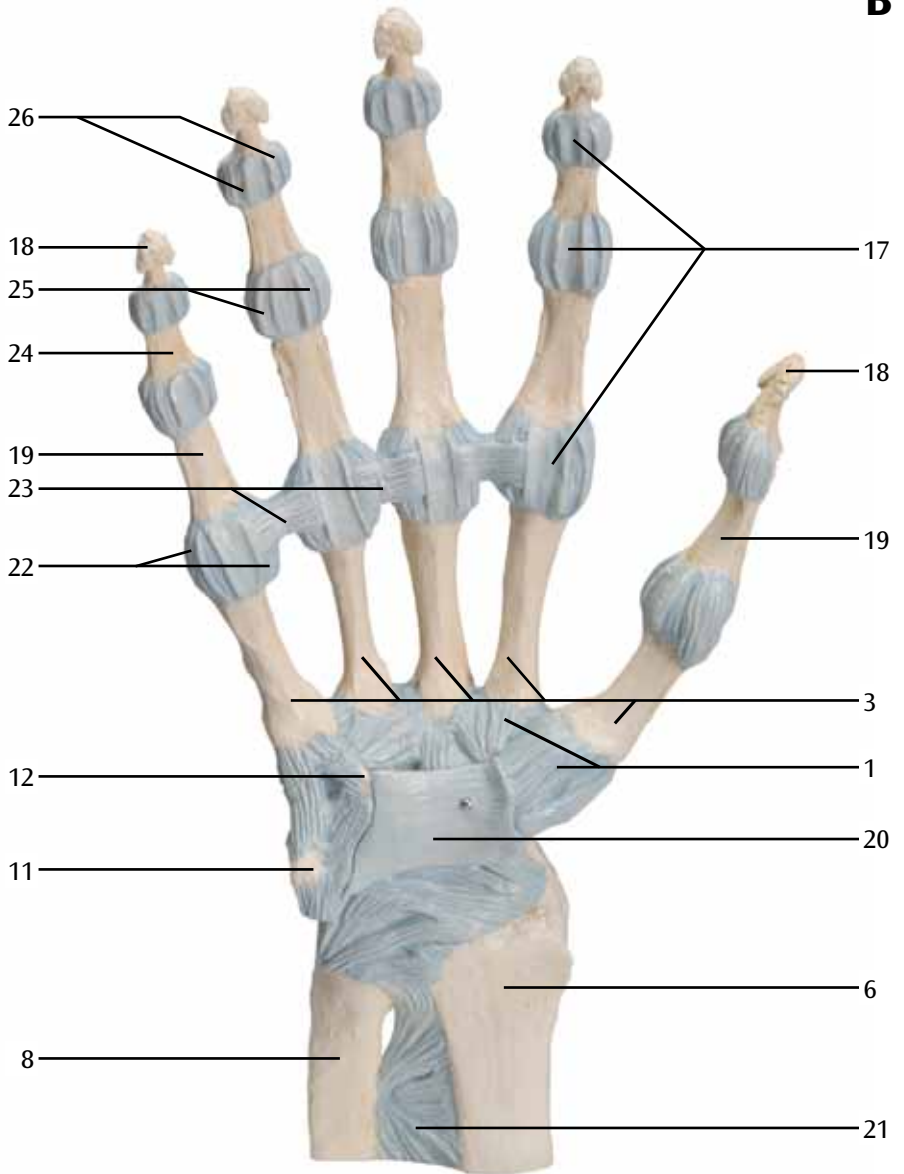
A



M33

(1000357)

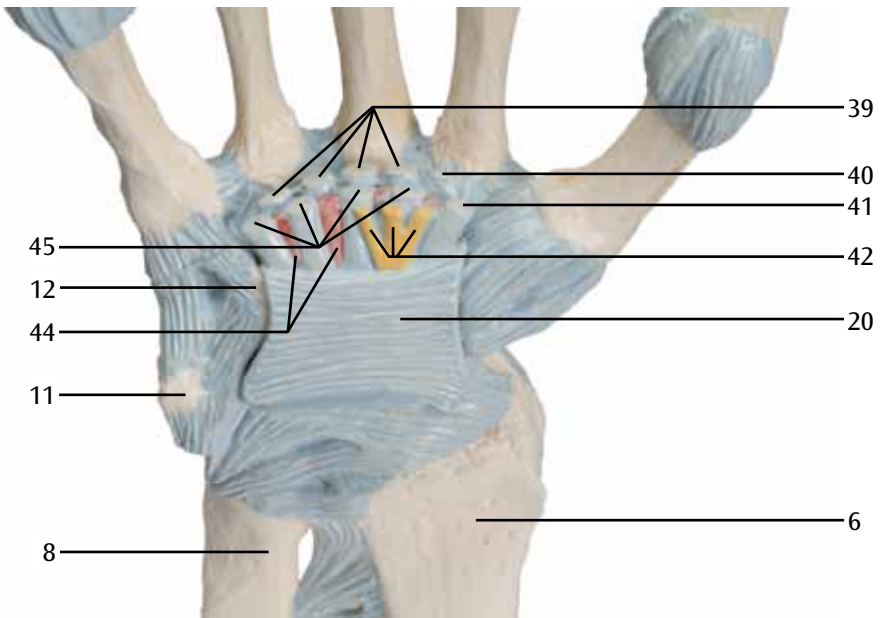
B



M33

(1000357)

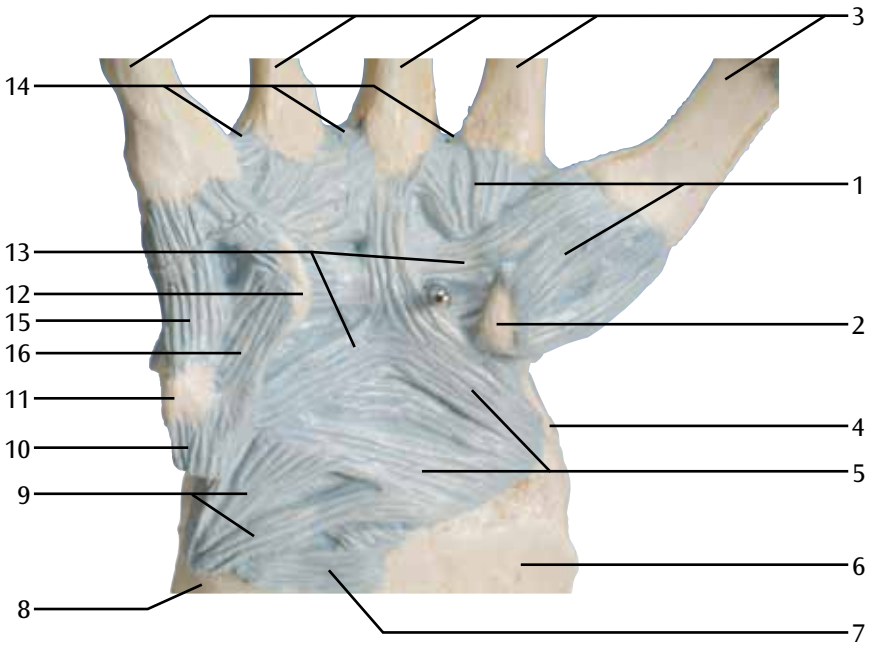
C



M33

(1000357)

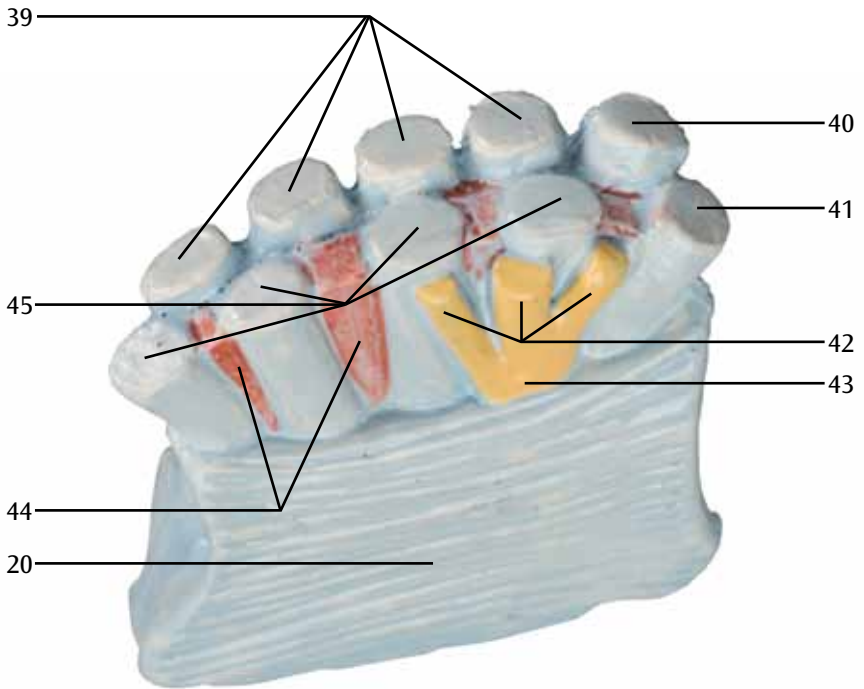
D



M33

(1000357)

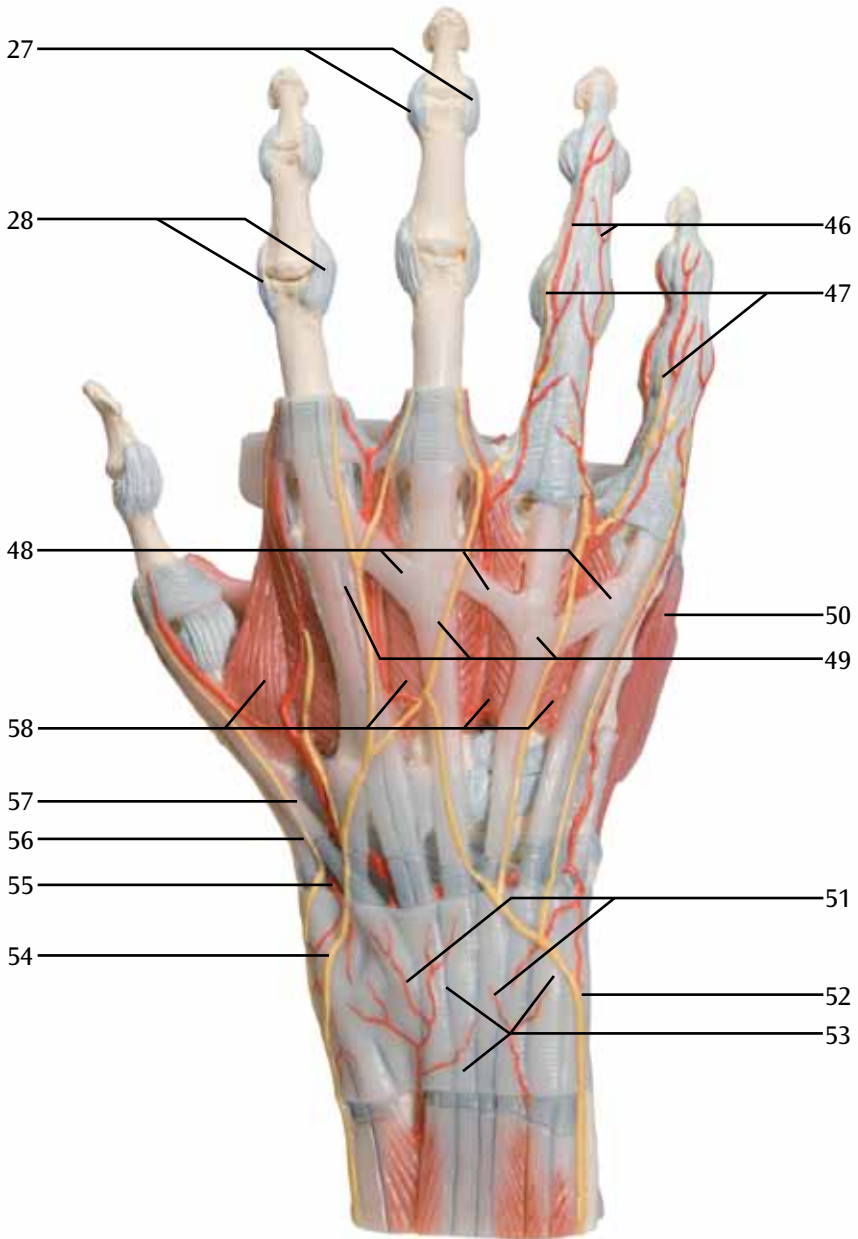
E



M33/1

(1000358)

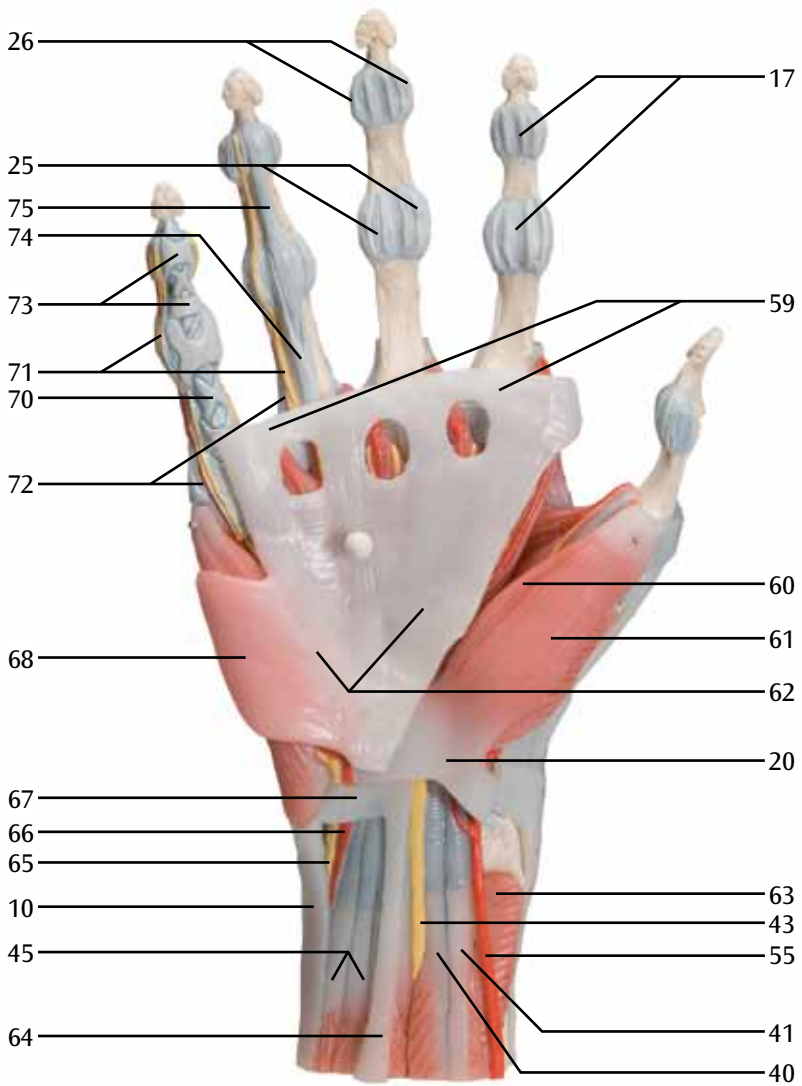
F

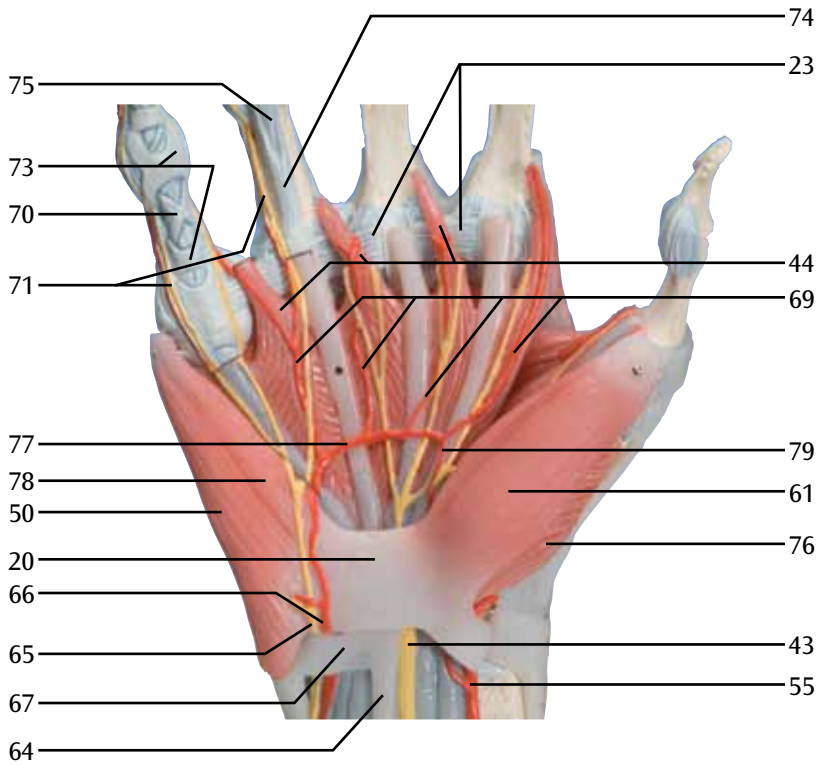


M33/1

(1000358)

G

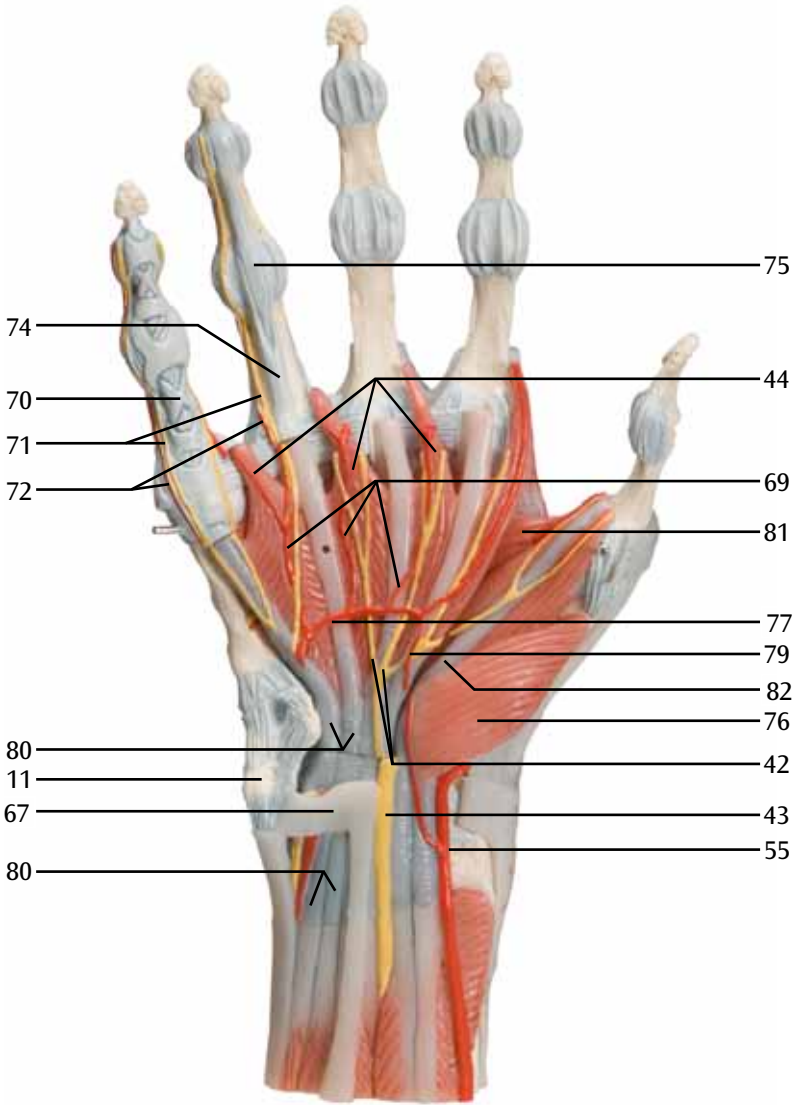




M33/1

(1000358)

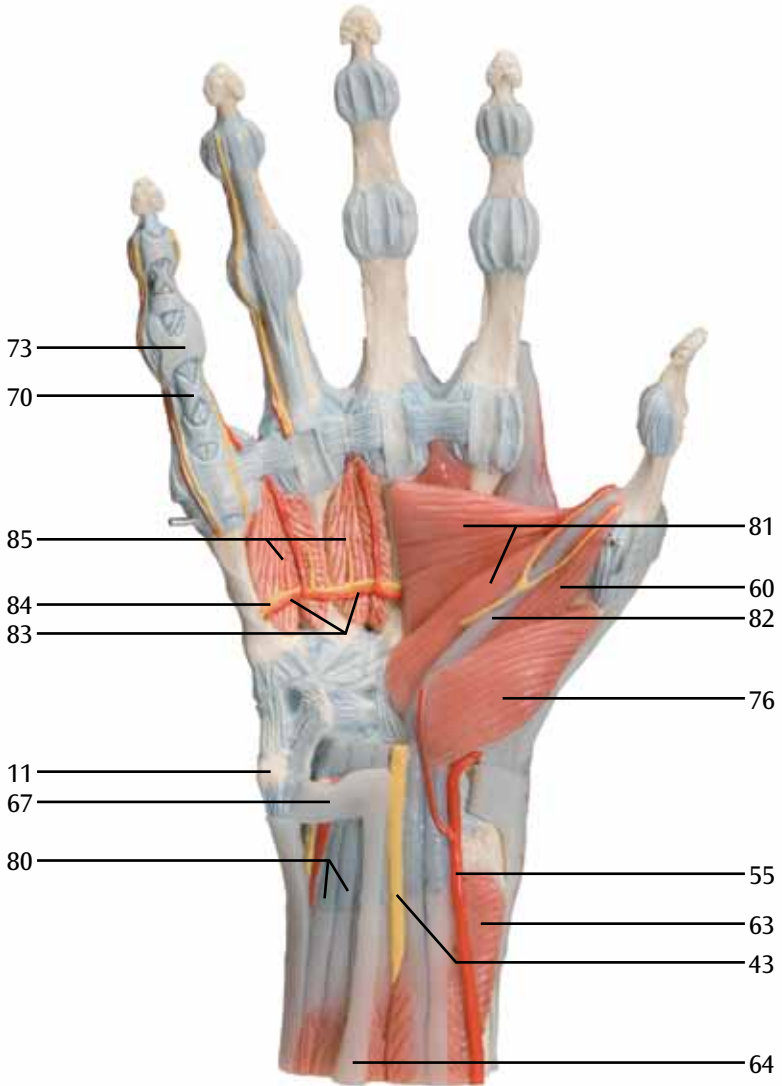
I



M33/1

(1000358)

J



M33

M33/1

Português

(1000357/1000358)

M33 - Modelo de esqueleto da mão com ligamentos e túnel do carpo


Este modelo de mão, disponibilizado em três partes, mostra os detalhes anatômicos dos ligamentos e tendões encontrados na mão, pulso e na parte inferior do antebraço. Também são mostradas as membranas interósseas entre o rádio e a ulna com os ossos da mão. O retináculo flexor é removível e também possui outra parte que pode ser retirada e encaixada na parte de trás do modelo. Essa parte apresenta estruturas clinicamente importantes do túnel do carpo, como o retináculo flexor, nervo mediano e tendões.

M33/1 - Modelo de esqueleto da mão com ligamentos e músculos

Este modelo de alta qualidade, disponibilizado em 4 partes, apresenta ossos, músculos, tendões, ligamentos, nervos, artérias e veias da mão e parte inferior do antebraço. O lado dorsal mostra os músculos extensores e partes dos tendões no pulso, segundo passam por baixo do retináculo extensor. A face da palma da mão é representada em três camadas, sendo as duas primeiras removíveis para mostrar um estudo detalhado da camada anatômica mais profunda. Adicionalmente, também é possível explorar os detalhes de estruturas clinicamente importantes, como o nervo mediano e o arco arterial palmar superficial. A camada anatômica mais profunda permite ainda estudar os músculos intrínsecos e o arco arterial palmar profundo, além de outros detalhes.

- A** Ligamentos da mão direita, vista dorsal
- B** Ligamentos da mão direita, vista palmar
- C** Região do túnel carpal da mão direita, vista palmar
- D** Inserção do túnel carpal, vista diagonal desde a ponta dos dedos
- E** Ligamentos do carpo direito, vista palmar
- F** Dorso da mão e lado extensor dos dedos da mão direita
- G** Palma direita com aponeurose palmar
- H** Palma da mão direita sem fâscias e aponeurose palmar
- I** Arco palmar superficial da mão direita. Fâscias, aponeurose e retináculo flexor foram retirados
- J** Arco palmar profundo da mão direita

- | | |
|--|--|
| 1 Ligamentos palmares do carpo-metacarpo | 20 Retináculo do músculos flexores |
| 2 Tubérculo do osso trapézio | 21 Membrana interóssea do antebraço |
| 3 1. - 5. Ossos do metacarpo [I-V] | 22 Articulação metacarpofalangeana, ligamentos colaterais |
| 4 Processo estilóide do rádio | 23 Ligamento metacárpico transverso profundo |
| 5 Ligamento radiocárpico palmar | 24 Falange média |
| 6 Rádio | 25 Articulação interfalangeana proximal |
| 7 Ligamento radioulnar palmar | 26 Articulação interfalangeana distal |
| 8 Ulna | 27 Articulação interfalangeana distal, ligamentos colaterais |
| 9 Ligamento ulnocárpico palmar | 28 Articulação interfalangeana proximal, ligamentos colaterais |
| 10 Tendão do músculo flexor ulnocárpico | 29 Ligamentos metacarpianos dorsais |
| 11 Osso pisiforme | 30 Hamato |
| 12 Hâmulo do osso hamato | 31 Piramidal |
| 13 Ligamento radiocárpico | 32 Ligamento colateral carpoulnar |
| 14 Ligamentos metacárpicos palmares | 33 Ligamento radiocárpico dorsal |
| 15 Ligamento pisometacárpico | 34 Ligamento radioulnar dorsal |
| 16 Ligamento piso-hamato | 35 Tubérculo dorsal do rádio |
| 17 Ligamentos palmares | |
| 18 Falange distal | |
| 19 Falange proximal | |

- 
- 36 Ligamento radiocárpico colateral
37 Ligamentos intercárpicos dorsais
38 Ligamentos carpometacárpicos dorsais
39 Tendões do músculo flexor digital profundo
40 Tendão do músculo flexor longo do polegar
41 Tendão radial do músculo flexor do carpo
42 Nervos digitais palmares comuns
43 Nervo mediano
44 Músculos lumbricais
45 Tendões do músculo flexor superficial dos dedos
46 Artérias digitais dorsais
47 Nervos digitais dorsais
48 Conexões intertendíneas
49 Tendões do músculo flexor dos dedos
50 Músculo abductor do dedo mínimo
51 Rede arterial dorsal do carpo
52 Ramo dorsal do nervo ulnar
53 Retináculo do músculo extensor
54 Ramo superficial do nervo radial
55 Artéria radial
56 Tendão do músculo extensor curto do polegar
57 Tendão do músculo extensor longo do polegar
58 Músculos interósseos dorsais
59 Fascículo transverso da aponeurose palmar
60 Músculo flexor curto do polegar
61 Músculo abductor curto do polegar
62 Aponeurose palmar
63 Músculo pronador quadrado
64 Tendão do músculo palmar longo
65 Nervo ulnar
66 Artéria ulnar
67 Ligamento palmar do carpo
68 Músculo palmar curto
69 Artérias digitais palmares comuns
70 Seção cruciforme da bainha fibrosa dos dedos da mão
71 Nervos digitais palmares próprios
72 Artérias digitais palmares próprias
73 Seção anular da bainha fibrosa dos dedos da mão
74 Tendão do músculo flexor digital superficial
75 Tendão do músculo flexor digital profundo
76 Músculo oponente do polegar
77 Arco palmar superficial
78 Músculo flexor do dedo mínimo
79 Ramo palmar superficial da artéria radial
80 Bainha tendínea comum do músculo flexor
81 Músculo adutor do polegar
82 Bainha tendínea do músculo flexor longo do polegar
83 Arco palmar profundo
84 Ramo profundo do nervo ulnar
85 Músculos interósseos palmares

M33

M33/1

Italiano

(1000357/1000358)

M33 - Modello di scheletro della mano con legamenti e tunnel carpale

Questo modello, che si articola in 3 parti, mostra i dettagli anatomici dei legamenti e dei tendini presenti nella mano, nel polso e nell'avambraccio inferiore. Oltre alle ossa della mano, viene presentata la membrana interossea tra il radio e l'ulna. Il retinacolo dei flessori è estraibile e vi è inoltre una porzione asportabile che può essere inserita nella parte posteriore del modello. Questa porzione illustra le strutture clinicamente rilevanti del tunnel carpale, quali il retinacolo dei flessori, il nervo mediano e i tendini.

M33/1 - Modello di scheletro della mano con legamenti e muscoli

Questo modello di alta qualità, che si articola in quattro parti, raffigura ossa, muscoli, tendini, legamenti, nervi, arterie e vene della mano e dell'avambraccio inferiore. Il lato dorsale mostra i muscoli estensori e porzioni dei tendini all'altezza del polso, nel punto in cui passano sotto il retinacolo degli estensori. Il palmo della mano è rappresentato in tre strati, di cui i due superiori sono estraibili, così da consentire uno studio dettagliato dello strato anatomico più profondo. Possono inoltre essere studiate in dettaglio strutture clinicamente rilevanti quali il nervo mediano e l'arco arterioso palmare superficiale. Lo strato anatomico più profondo consente lo studio dei muscoli intrinseci e dell'arco arterioso palmare, oltre ad altri elementi.

- A** Legamenti della mano destra, visione dorsale
- B** Legamenti della mano destra, visione palmare
- C** Regione del tunnel carpale della mano destra, visione palmare
- D** Attacco del tunnel carpale, visione diagonale dalla punta delle dita
- E** Legamenti del carpo destro, visione palmare
- F** Dorso della mano e lato estensore della dita della mano destra
- G** Palmo della mano destra con aponeurosi palmare
- H** Palmo della mano destra senza fasci e aponeurosi palmare
- I** Arco palmare superficiale della mano destra. Fasci, aponeurosi palmare e retinacolo del muscolo flessore sono stati rimossi
- J** Arco palmare profondo della mano destra

- | | | | |
|----|---|----|---|
| 1 | Legg. carpometacarpali palmari | 19 | Falange prossimale |
| 2 | Tubercolo dell'osso trapezio | 20 | Retinacolo del muscolo flessore |
| 3 | Ossa metacarpali [I-V] | 21 | Membrana interossea dell'avambraccio |
| 4 | Processo stiloideo del radio | 22 | Articolazione metacarpo-falangea, Legg. collaterali |
| 5 | Leg. radiocarpale palmare | 23 | Leg. metacarpale trasverso profondo |
| 6 | Radio | 24 | Falange media |
| 7 | Leg. radioulnare palmare | 25 | Articolazione interfalangea prossimale |
| 8 | Ulna | 26 | Articolazione interfalangea distale |
| 9 | Leg. ulnocarpale palmare | 27 | Articolazione interfalangea distale, Legg. collaterali |
| 10 | Tendine del muscolo flessore ulnare del carpo | 28 | Articolazione interfalangea prossimale, Legg. collaterali |
| 11 | Oso pisiforme | 29 | Legg. metacarpali dorsali |
| 12 | Uncino dell'osso uncinato | 30 | Oso uncinato |
| 13 | Leg. radiato del carpo | 31 | Oso triangolare |
| 14 | Legg. metacarpali palmari | 32 | Leg. collaterale ulnare del carpo |
| 15 | Leg. pisometacarpale | 33 | Leg. radiocarpale dorsale |
| 16 | Leg. pisouncinato | | |
| 17 | Legg. palmari | | |
| 18 | Falange distale | | |

- 34 Leg. radioulnare dorsale
- 35 Tubercolo dorsale del radio
- 36 Leg. collaterale radiale del carpo
- 37 Legg. intercarpali dorsali
- 38 Legg. carpometacarpali dorsali
- 39 Tendini del muscolo flessore profondo delle dita
- 40 Tendine del muscolo flessore lungo del pollice
- 41 Tendine del muscolo flessore radiale del carpo
- 42 Nn. digitali palmari comuni
- 43 N. mediano
- 44 Mm. lombricali
- 45 Tendini del muscolo flessore superficiale delle dita
- 46 Aa. digitali dorsali
- 47 Nn. digitali dorsali
- 48 Giunture intertendinee
- 49 Tendini del muscolo flessore delle dita
- 50 M. abduuttore del mignolo
- 51 Rete carpale dorsale
- 52 R. dorsale del nervo ulnare
- 53 Retinacolo del muscolo estensore
- 54 R. superficiale del nervo radiale
- 55 A. radiale
- 56 Tendine del muscolo estensore breve del pollice
- 57 Tendine del muscolo estensore lungo del pollice
- 58 Mm. interossei dorsali
- 59 Fibre trasversali dell'aponeurosi palmare
- 60 M. flessore breve del pollice
- 61 M. abduuttore breve del pollice
- 62 Aponeurosi palmare
- 63 M. pronatore quadrato
- 64 Tendine del muscolo palmare lungo
- 65 N. ulnare
- 66 A. ulnare
- 67 Leg. palmare del carpo
- 68 M. palmare breve
- 69 Aa. digitali palmari comuni
- 70 Parte cruciforme della guaina fibrosa delle dita della mano
- 71 Nn. digitali palmari propri
- 72 Aa. digitali palmari proprie
- 73 Parte anulare della guaina fibrosa delle dita della mano
- 74 Tendine del muscolo flessore superficiale delle dita
- 75 Tendine del muscolo flessore profondo delle dita
- 76 M. opponente del pollice
- 77 Arco palmare superficiale
- 78 M. flessore del mignolo
- 79 R. palmari superficiali dell'arteria radiale
- 80 Guaina comune dei tendini del muscolo flessore
- 81 M. adduttore del pollice
- 82 Guaina del tendine del muscolo flessore lungo del pollice
- 83 Arco palmare profondo
- 84 R. profondo del nervo ulnare
- 85 Mm. interossei palmari

M33 手関節，靱帯付モデル

日本語

M33/1 手関節，筋・靱帯付，4分解モデル

(1000357/1000358)

M33:手関節，靱帯付モデル

この手関節3分解モデルは，手，手首，前腕下部にある靱帯や腱の解剖学的構造を再現しています。手首の下部では橈骨と尺骨の間にある骨間膜も確認でき，スタンドではレリーフで手根管の構造を再現しています。屈筋支帯は取り外し可能で，この部分に手根管のパーツを取り付けできます。このパーツは手根管の臨床的に重要な構造である，屈筋支帯・正中神経・腱を再現しています。

M33/1:手関節，筋・靱帯付，4分解モデル

この手関節4分解モデルは，手と前腕下部の骨，筋，腱，靱帯，神経，動脈，静脈を再現しています。手背面では指伸筋を，手首部分では伸筋支帯の下を通る腱の一部も確認できます。掌面は3層で構成されており，上部2層の取り外しが可能なので深層部での解剖学的構造が観察できます。臨床的に重要な正中神経・浅掌動脈弓といった構造も見ることができます。一番深い層では内在筋や深掌動脈弓まで確認することが可能です。

- A 右手靱帯，背面
- B 右手靱帯，掌面
- C 右手手根管・停止，掌面
- D 手根管・起始，指先方向からの図
- E 右手首靱帯，掌面
- F 手の甲（手背）と右手指外側
- G 右掌（手掌），手掌腱膜付
- H 右掌（手掌），筋膜・手掌腱膜なし
- I 右手浅掌動脈弓，筋膜・手掌腱膜・屈筋支帯なし
- J 右手深掌動脈弓

- | | |
|------------|-----------------|
| 1 掌側手根中手靱帯 | 18 末節骨 |
| 2 大菱形骨結節 | 19 基節骨 |
| 3 中手骨 I-V | 20 屈筋支帯 |
| 4 橈骨茎状突起 | 21 前腕骨間膜 |
| 5 掌側橈骨手根靱帯 | 22 中手指節間関節，側副靱帯 |
| 6 橈骨 | 23 深横中手靱帯 |
| 7 掌側橈骨尺骨靱帯 | 24 中節骨 |
| 8 尺骨 | 25 近位指節間関節 |
| 9 掌側尺骨手根靱帯 | 26 遠位指節間関節 |
| 10 尺側手根屈筋腱 | 27 遠位指節間関節，側副靱帯 |
| 11 豆状骨 | 28 近位指節間関節，側副靱帯 |
| 12 有鉤骨鉤 | 29 背側中手靱帯 |
| 13 放射状手根靱帯 | 30 有鉤骨 |
| 14 掌側中手靱帯 | 31 三角骨 |
| 15 豆中手靱帯 | 32 内側手根側副靱帯 |
| 16 豆鉤靱帯 | 33 背側橈骨手根靱帯 |
| 17 掌側靱帯 | 34 背側橈骨尺骨靱帯 |

M33 手関節，靱帯付モデル

M33/1 手関節，筋・靱帯付，4分解モデル

(1000357/1000358)

- 
- | | |
|-------------|-------------|
| 35 背側結節 | 81 母指内転筋 |
| 36 外側手根側副靱帯 | 82 長母指屈筋の腱鞘 |
| 37 背側手根間靱帯 | 83 深掌動脈弓 |
| 38 背側手根中手靱帯 | 84 尺骨神経の深枝 |
| 39 深指屈筋腱 | 85 掌側骨間筋 |
| 40 長母指屈筋腱 | 86 小指外転筋 |
| 41 橈側手根屈筋腱 | |
| 42 総掌側指神経 | |
| 43 正中神経 | |
| 44 虫様筋 | |
| 45 屈筋群腱 | |
| 46 背側指動脈 | |
| 47 背側指神経 | |
| 48 腱間結合 | |
| 49 指伸筋腱 | |
| 50 小指外転筋 | |
| 51 背側手根動脈弓 | |
| 52 尺骨神経の手背枝 | |
| 53 伸筋支帯 | |
| 54 橈骨神経の浅枝 | |
| 55 橈骨動脈 | |
| 56 短母指伸筋腱 | |
| 57 長母指伸筋 | |
| 58 背側骨間筋 | |
| 59 手掌腱膜の横束 | |
| 60 短母指屈筋 | |
| 61 短母指外転筋 | |
| 62 手掌腱膜 | |
| 63 方形回内筋 | |
| 64 長掌筋腱 | |
| 65 尺骨神経 | |
| 66 尺骨動脈 | |
| 67 掌側手根靱帯 | |
| 68 短掌筋 | |
| 69 総掌側指動脈 | |
| 70 線維鞘の十字部 | |
| 71 固有掌側指神経 | |
| 72 固有掌側指動脈 | |
| 73 線維鞘の輪状部 | |
| 74 浅指屈筋腱 | |
| 75 深指屈筋腱 | |
| 76 母指対立筋 | |
| 77 浅掌動脈弓 | |
| 78 短小指屈筋 | |
| 79 橈骨動脈の浅掌枝 | |
| 80 指屈筋の総腱鞘 | |

M33

M33/1

Русский

(1000357/1000358)

M33 - Модель скелета кисти со связками и запястным каналом

Эта модель кисти, состоящая из трех частей, показывает анатомические подробности связок и сухожилий, расположенных в кисти, запястье и нижней части предплечья. Межкостная мембрана между лучевой и локтевой костями представлена вместе с костями кисти. Удерживатель сгибателей отделяется, и, кроме того, имеется съемная часть, которую можно укреплять на задней поверхности модели. Эта часть показывает клинически важные структуры запястного канала, такие как удерживатель сгибателей, срединный нерв и сухожилия.

M33/1 - Модель скелета кисти со связками и мышцами

В этой высококачественной модели кисти и нижней части предплечья, состоящей из четырех частей, показаны кости, мышцы, сухожилия, связки, нервы, артерии и вены. На тыльной стороне показаны мышцы-разгибатели, а также части сухожилий запястья, проходящие под удерживателем разгибателей. Ладонная поверхность кисти представлена тремя слоями, первые два можно отделить для более подробного изучения глубокого анатомического слоя. Кроме того, можно подробно изучить клинически важные структуры, такие как срединный нерв и поверхностная ладонная артериальная дуга. В дополнение к остальным деталям, глубочайший анатомический слой позволяет изучить внутренние мышцы и глубокую артериальную дугу.

- A** Связки правой кисти, тыльная поверхность
- B** Связки правой кисти, ладонная поверхность
- C** Область запястного канала правой кисти, ладонная поверхность
- D** Модель запястного канала, вид сбоку в направлении от кончиков пальцев
- E** Связки правого запястья, ладонная поверхность
- F** Тыл кисти и сторона разгибателей пальцев правой руки
- G** Правая ладонь (palma manus) с ладонным апоневрозом
- H** Правая ладонь (palma manus) без фасций и ладонного апоневроза
- I** Поверхностная ладонная дуга правой кисти. Фасции, ладонный апоневроз и удерживатель сгибателей удалены.
- J** Глубокая ладонная артериальная дуга правой кисти

- | | |
|---|--|
| 1 Ладонные запястно-пястные связки | 18 Дистальная фаланга |
| 2 Бугорок трапецевидной кости | 19 Проксимальная фаланга |
| 3 Пястные кости I-V | 20 Удерживатель сгибателей |
| 4 Шиловидный отросток лучевой кости | 21 Межкостная мембрана предплечья |
| 5 Ладонная лучезапястная связка | 22 Пястно-фаланговый сустав, коллатеральные связки |
| 6 Лучевая кость | 23 Глубокая поперечная пястная связка |
| 7 Ладонная лучелоктевая связка | 24 Средняя фаланга |
| 8 Локтевая кость | 25 Проксимальный межфаланговый сустав |
| 9 Ладонная локтезапястная связка | 26 Дистальный межфаланговый сустав |
| 10 Сухожилие локтевого сгибателя запястья | 27 Дистальный межфаланговый сустав, коллатеральные связки |
| 11 Гороховидная кость | 28 Проксимальный межфаланговый сустав, коллатеральные связки |
| 12 Крючок крючковидной кости | 29 Тыльные пястные связки |
| 13 Лучистая запястная связка | 30 Крючковидная кость |
| 14 Ладонные пястные связки | 31 Трехгранная кость |
| 15 Гороховидно-пястная связка | |
| 16 Гороховидно-крючковидная связка | |
| 17 Ладонные связки | |

- 
- 32 Локтевая запястная коллатеральная связка
33 Тыльная лучезапястная связка
34 Тыльная лучелоктевая связка
35 Тыльный бугорок лучевой кости
36 Лучевая запястная коллатеральная связка
37 Тыльные межзапястные связки
38 Тыльные запястно-пястные связки
39 Сухожилие глубокого сгибателя пальцев
40 Сухожилие длинного сгибателя большого пальца
41 Сухожилие лучевого сгибателя запястья
42 Общие ладонные пальцевые нервы
43 Срединный нерв
44 Червеобразные мышцы
45 Сухожилие поверхностного сгибателя пальцев
46 Тыльные пальцевые артерии
47 Тыльные пальцевые нервы
48 Межсухожильные соединения
49 Сухожилия разгибателя пальцев
50 Мышца, отводящая мизинец
51 Тыльная запястная артериальная дуга
52 Тыльная ветвь локтевого нерва
53 Удерживатель разгибателей
54 Поверхностная ветвь лучевого нерва
55 Лучевая артерия
56 Сухожилие короткого разгибателя большого пальца
57 Сухожилие длинного разгибателя большого пальца
58 Тыльные межкостные мышцы
59 Поперечный пучок ладонного апоневроза
60 Короткий сгибатель большого пальца
61 Короткая мышца, отводящая большой палец
62 Ладонный апоневроз
63 Квадратный пронатор
64 Сухожилие длинной ладонной мышцы
65 Локтевой нерв
66 Локтевая артерия
67 Ладонная запястная связка
68 Короткая ладонная мышца
69 Общие ладонные пальцевые артерии
70 Крестообразная часть фиброзных влагалищ пальцев
71 Собственные ладонные пальцевые нервы
72 Собственные ладонные пальцевые артерии
73 Кольцевидная часть фиброзных влагалищ пальцев
74 Сухожилие поверхностного сгибателя пальцев
75 Сухожилие глубокого сгибателя пальцев
76 Мышца, противопоставляющая большой палец
77 Поверхностная ладонная артериальная дуга
78 Короткий сгибатель мизинца
79 Поверхностная ладонная ветвь лучевой артерии
80 Общее влагалище сгибателей
81 Мышца, приводящая большой палец
82 Сухожильное влагалище длинного сгибателя большого пальца
83 Глубокая ладонная артериальная дуга
84 Глубокая ветвь локтевого нерва
85 Ладонные межкостные мышцы

M33

M33/1

中文

(1000357/1000358)

M33 - 配置韧带与腕管结构的手骨骼模型

本手部解剖模型由三部分组成，可显示出手、腕与表浅前臂的韧带与肌腱等各部位的解剖细节。在各个手骨组件中，亦可见到桡骨与尺骨间的骨膜结构。可以拆卸手屈肌支持带的结构。也可拆卸模型背面的部分结构组成，该部位可显示具有重要临床意义的腕管结构，如其中的屈肌支持带、正中神经以及相应的肌腱等成分。

M33/1 - 配置韧带与肌肉结构的手骨骼模型

本产品制作精良，为手与前臂低位的四分体模型，可清晰地显示骨、肌肉、肌腱、韧带、神经以及动静脉等结构。模型的背面可见伸肌以及走行于腕部伸肌支持腱之下的部分肌腱。该模型的手部掌面可见三层结构组成，上面的两层拆开后即可见深部的第三层解剖结构。也可见到具有重要临床意义的解剖细节结构如正中神经与浅层掌动脉弓等。解剖深层结构中可见内附肌、掌深动脉弓以及其它的解剖细节。

- A 右手韧带，手背面观
- B 右手韧带，手掌面观
- C 右手腕隧道，手掌面观
- D 腕隧道插入物，指尖方向斜视观
- E 右手腕韧带，手掌面观
- F 右手背部(dorsum manus)和手指伸肌面
- G 具掌腱膜的右手掌 (palma manus)
- H 不具筋膜和掌腱膜的右手掌(palma manus)
- I 去除筋膜、掌腱膜和屈肌支持带的右手掌浅弓
- J 右手深掌动脉弓

- | | |
|--------------|----------------|
| 1 腕掌掌侧韧带 | 23 掌骨深横韧带 |
| 2 大多角骨结节 | 24 中节指骨 |
| 3 掌骨 (I-V) | 25 近端指间关节 |
| 4 桡骨茎突 | 26 远端指间关节 |
| 5 桡腕掌侧韧带 | 27 远端指间关节，侧副韧带 |
| 6 桡骨 | 28 近端指间关节，侧副韧带 |
| 7 掌桡骨尺骨韧带 | 29 掌骨背侧韧带 |
| 8 尺骨 | 30 钩骨 |
| 9 尺腕掌侧韧带 | 31 三角骨 |
| 10 尺侧腕屈肌肌腱 | 32 腕尺侧副韧带 |
| 11 豌豆骨 | 33 桡腕背侧韧带 |
| 12 钩骨钩 | 34 桡尺背侧韧带 |
| 13 腕辐状韧带 | 35 桡骨背侧结节 |
| 14 掌骨掌侧韧带 | 36 腕桡侧副韧带 |
| 15 豆掌韧带 | 37 腕骨间背侧韧带 |
| 16 豆钩韧带 | 38 腕掌背侧韧带 |
| 17 掌侧韧带 | 39 指深屈肌肌腱 |
| 18 远节指骨 | 40 拇长屈肌肌腱 |
| 19 近节指骨 | 41 桡侧腕屈肌肌腱 |
| 20 屈肌支持带 | 42 指掌侧总神经 |
| 21 前臂骨间膜 | 43 正中神经 |
| 22 掌指关节，侧副韧带 | 44 蚓状肌 |

- 45 指浅屈肌肌腱
- 46 指背动脉
- 47 指背神经
- 48 腱间结合
- 49 指伸肌肌腱
- 50 小指展肌
- 51 背侧动脉弓
- 52 尺神经手背支
- 53 伸肌支持带
- 54 桡神经浅支
- 55 桡动脉
- 56 拇短伸肌肌腱
- 57 拇长伸肌肌腱
- 58 手骨间背侧肌
- 59 掌腱膜横束
- 60 拇短屈肌
- 61 拇短展肌
- 62 掌腱膜
- 63 旋前方肌
- 64 掌长肌肌腱
- 65 尺神经
- 66 尺动脉
- 67 腕掌韧带
- 68 短掌肌
- 69 指掌侧总动脉
- 70 指纤维鞘十字交叉部
- 71 指掌侧固有神经
- 72 指掌侧固有动脉
- 73 纤维鞘环状部
- 74 指浅屈肌肌腱
- 75 指深屈肌肌腱
- 76 拇反肌
- 77 掌浅动脉弓
- 78 小指短屈肌
- 79 桡动脉掌浅支
- 80 屈肌总腱鞘
- 81 拇收肌
- 82 屈拇长肌肌腱鞘
- 83 深掌动脉弓
- 84 尺神经深支
- 85 掌骨间肌



3B Scientific

A worldwide group of companies



3B Scientific GmbH

Rudorffweg 8 • 21031 Hamburg • Germany

Tel.: + 49-40-73966-0 • Fax: + 49-40-73966-100

www.3bscientific.com • 3b@3bscientific.com

© Copyright 2008 / 2012 / 2013 for instruction manual and design
of product: 3B Scientific GmbH, Germany