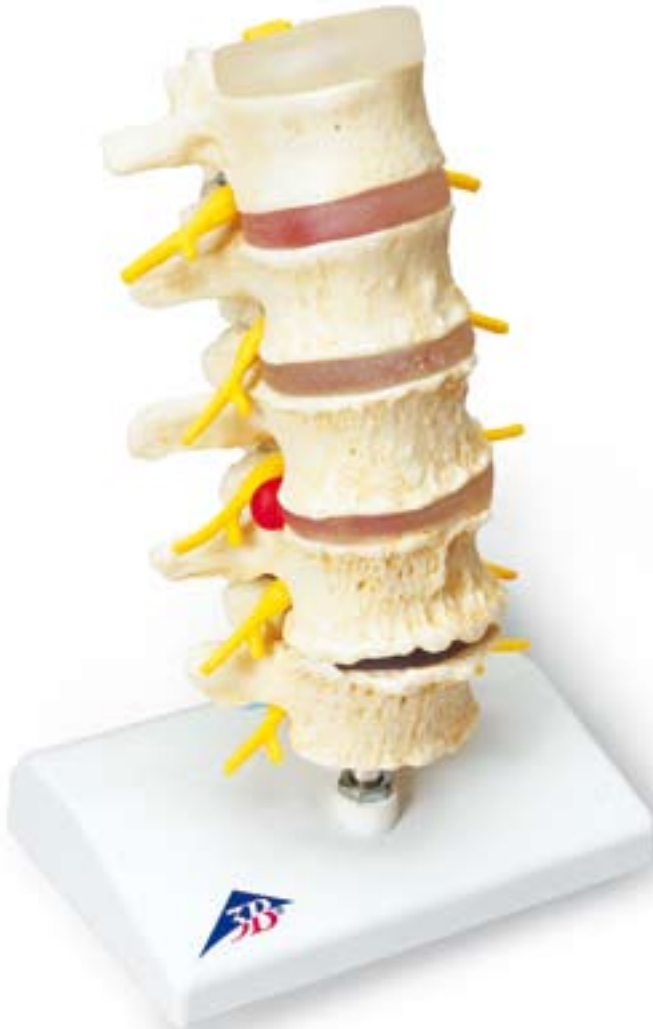



...going one step further



A795

- 1 Discus intervertebralis
- 2 Vertebra lumbalis I
- 3 Vertebra lumbalis II
- 4 Spondylophyt
- 5 Vertebra lumbalis III
- 6 Vertebra lumbalis IV
- 7 Vertebra lumbalis V
- 8 N. spinalis L5
- 9 N. spinalis L4
- 10 N. spinalis L3
- 11 N. spinalis L2
- 12 N. spinalis L1
- 13 Medulla spinalis
- 14 Articulatio zygapophysialis
- 15 Discus intervertebralis (salubris)
- 16 Protrusio disci
- 17 Prolapsus disci dorsomedialis
- 18 Prolapsus disci dorsolateralis
- 19 Chondrosis intervertebralis

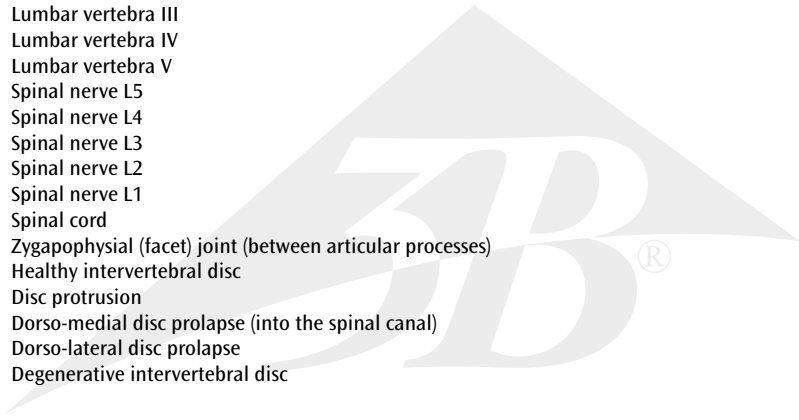


Stages of disc prolapse and vertebral degeneration

English

This model provides a very graphic comparative illustration of lumbar vertebrae with intervertebral discs in a healthy vs. a degenerated condition. Intervertebral disc degenerations are shown both in the form of protrusion and prolapse and of changes to the vertebra itself.


- 1 Intervertebral disc
- 2 Lumbar vertebra I
- 3 Lumbar vertebra II
- 4 Spondylophyte (bony outgrowth)
- 5 Lumbar vertebra III
- 6 Lumbar vertebra IV
- 7 Lumbar vertebra V
- 8 Spinal nerve L5
- 9 Spinal nerve L4
- 10 Spinal nerve L3
- 11 Spinal nerve L2
- 12 Spinal nerve L1
- 13 Spinal cord
- 14 Zygapophysial (facet) joint (between articular processes)
- 15 Healthy intervertebral disc
- 16 Disc protrusion
- 17 Dorso-medial disc prolapse (into the spinal canal)
- 18 Dorso-lateral disc prolapse
- 19 Degenerative intervertebral disc



Stadien Bandscheibenvorfälle und Wirbeldegeneration

Dieses Modell ermöglicht sehr anschaulich einen Vergleich von Lendenwirbeln mit Bandscheiben im gesunden und verschleißbedingten (degenerativen) Zustand. Neben Bandscheibendegenerationen in Form von Vorwölbung (Protrusion) und Vorfall (Prolaps) sind Veränderungen am Wirbel dargestellt.

- 1 Bandscheibe
- 2 Lendenwirbel I
- 3 Lendenwirbel II
- 4 Knochenneubildung
- 5 Lendenwirbel III
- 6 Lendenwirbel IV
- 7 Lendenwirbel V
- 8 Spinalnerv L5
- 9 Spinalnerv L4
- 10 Spinalnerv L3
- 11 Spinalnerv L2
- 12 Spinalnerv L1
- 13 Rückenmark
- 14 Gelenk des Wirbelgelenkfortsatzes (Kleines Wirbelgelenk)
- 15 gesunde Bandscheibe
- 16 Bandscheibenvorwölbung
- 17 in den Rückenmarkskanal hineinreichender Bandscheibenvorfall
- 18 nach rückenwärts und seitlich gelegener Bandscheibenvorfall
- 19 degenerativ veränderte Bandscheibe




Estadios de la hernia discal y degeneración vertebral

Español

Este modelo permite comparar gráficamente las vértebras lumbares y los discos intervertebrales en estado sano y en estado degenerativo. Están representadas las degeneraciones de los discos intervertebrales en forma de protrusión y de prolapsos, así como las alteraciones de las vértebras.

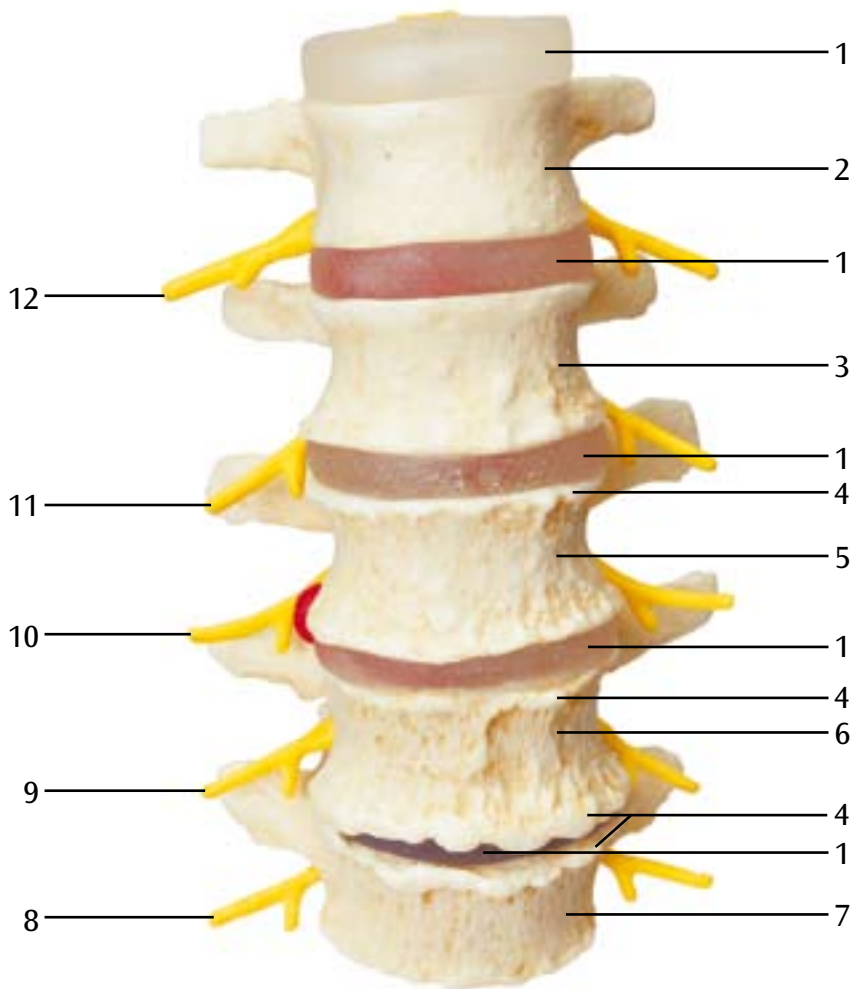
- 1 Disco intervertebral
- 2 Vértebra lumbar I
- 3 Vértebra lumbar II
- 4 Neoformación ósea
- 5 Vértebra lumbar III
- 6 Vértebra lumbar IV
- 7 Vértebra lumbar V
- 8 N. espinal L5
- 9 N. espinal L4
- 10 N. espinal L3
- 11 N. espinal L2
- 12 N. espinal L1
- 13 Médula espinal
- 14 Articulación de la apófisis vertebral (pequeña articulación vertebral)
- 15 Disco intervertebral sano
- 16 Protrusión del disco intervertebral
- 17 Hernia discal que alcanza el conducto central de la médula espinal
- 18 Hernia discal situada hacia atrás y al lado
- 19 Condrosis intervertebral

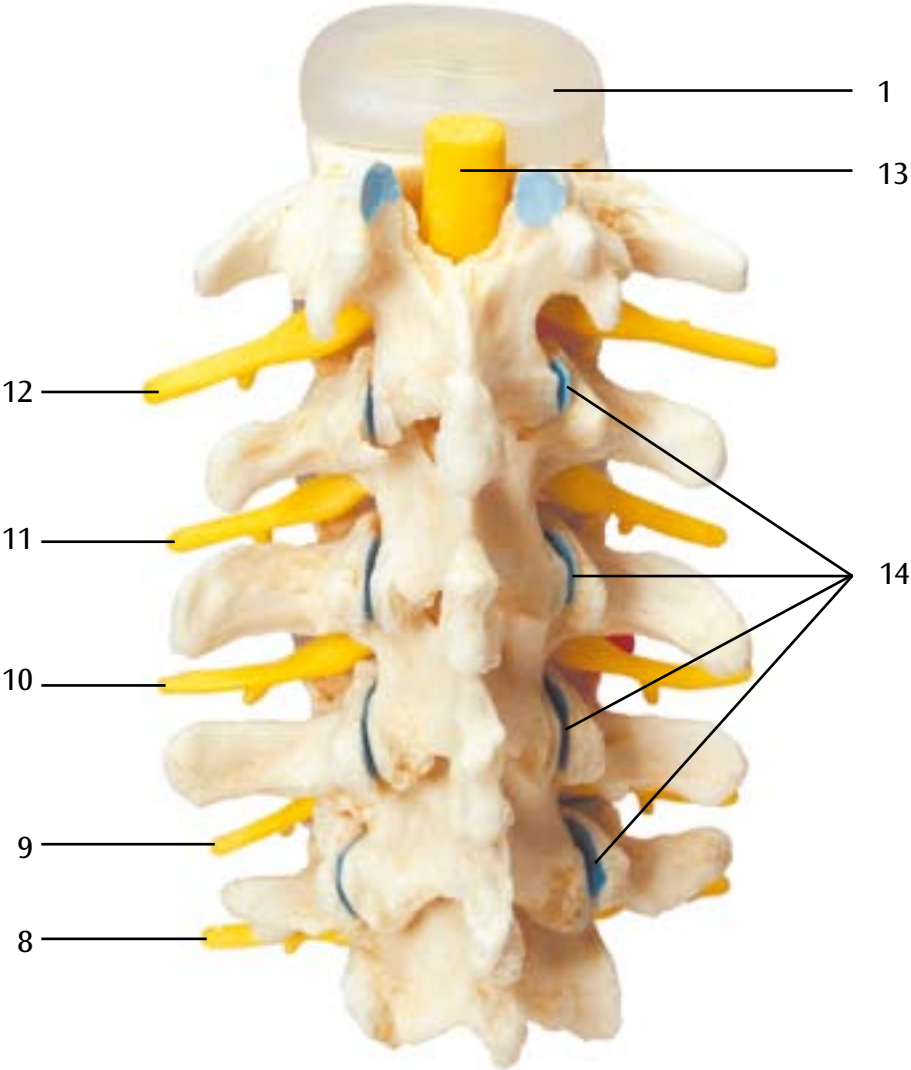


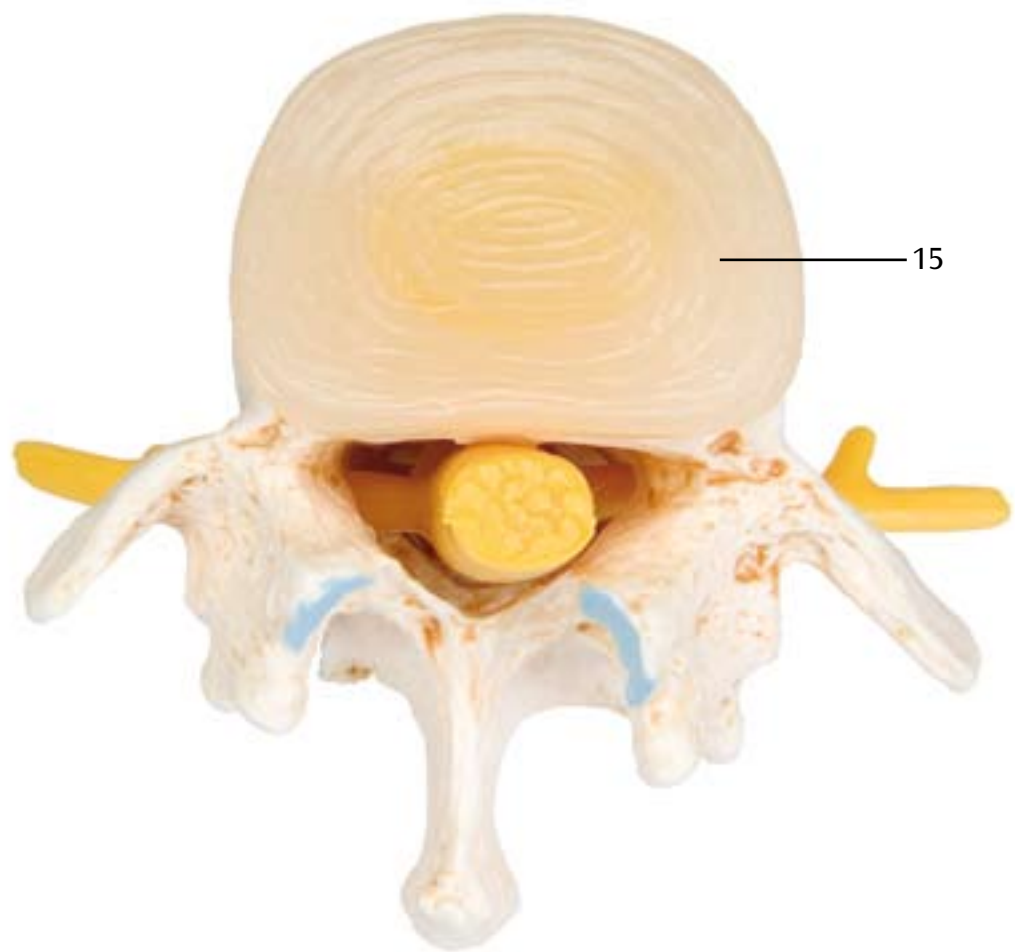
Stades des hernies discales et de la dégénérescence des vertèbres

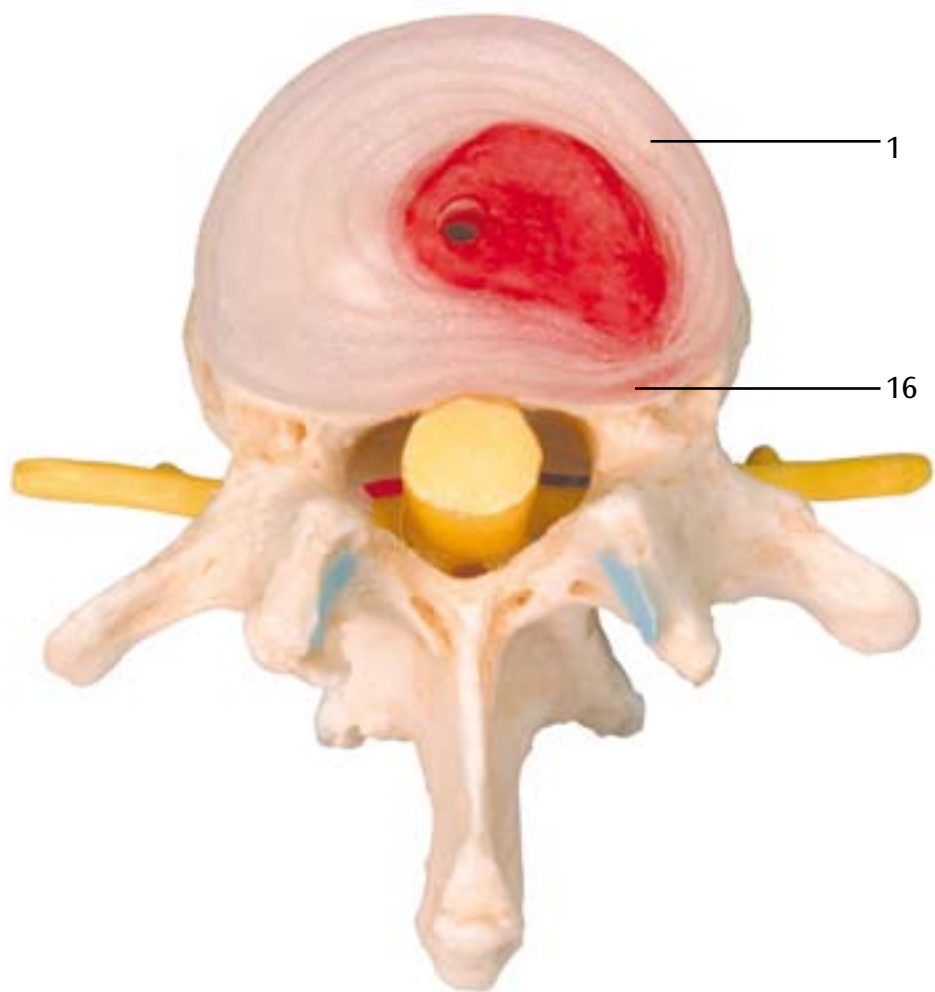
Ce modèle permet une comparaison très claire des vertèbres lombaires avec des disques intervertébraux à l'état sain et usé (dégénératif). En plus des dégénérescences des disques intervertébraux sous forme de protrusion et de prolapsus, les altérations de la vertèbre même sont également représentées.

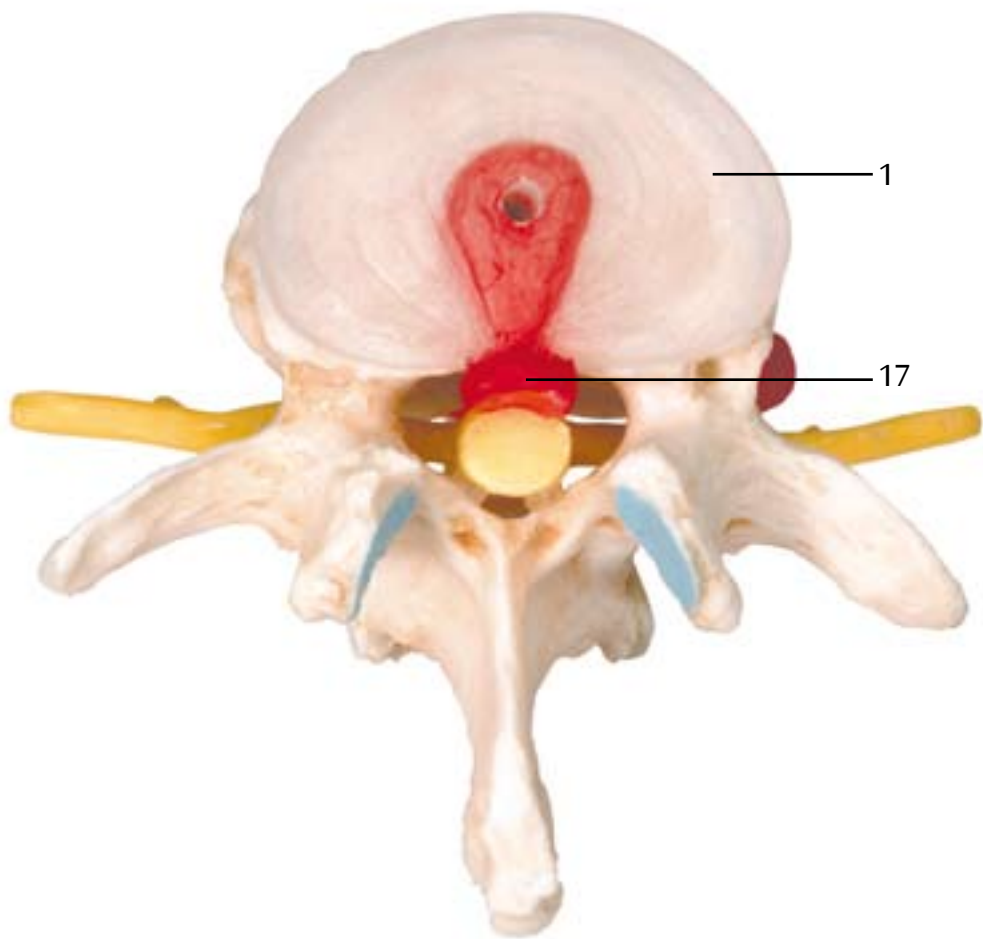
- 1 Disque intervertébral
- 2 Vertèbre lombaire I
- 3 Vertèbre lombaire II
- 4 Néoformation osseuse
- 5 Vertèbre lombaire III
- 6 Vertèbre lombaire IV
- 7 Vertèbre lombaire V
- 8 Nerf spinal L5
- 9 Nerf spinal L4
- 10 Nerf spinal L3
- 11 Nerf spinal L2
- 12 Nerf spinal L1
- 13 Moelle spinale
- 14 Articulation de l'apophyse de l'articulation intervertébrale (petite articulation intervertébrale)
- 15 Disques intervertébraux en bonne santé
- 16 Protrusion du disque intervertébral
- 17 Hernie discale atteignant le bulbe rachidien
- 18 Hernie discale dorsale latérale
- 19 Modification dégénérative des disques intervertébraux

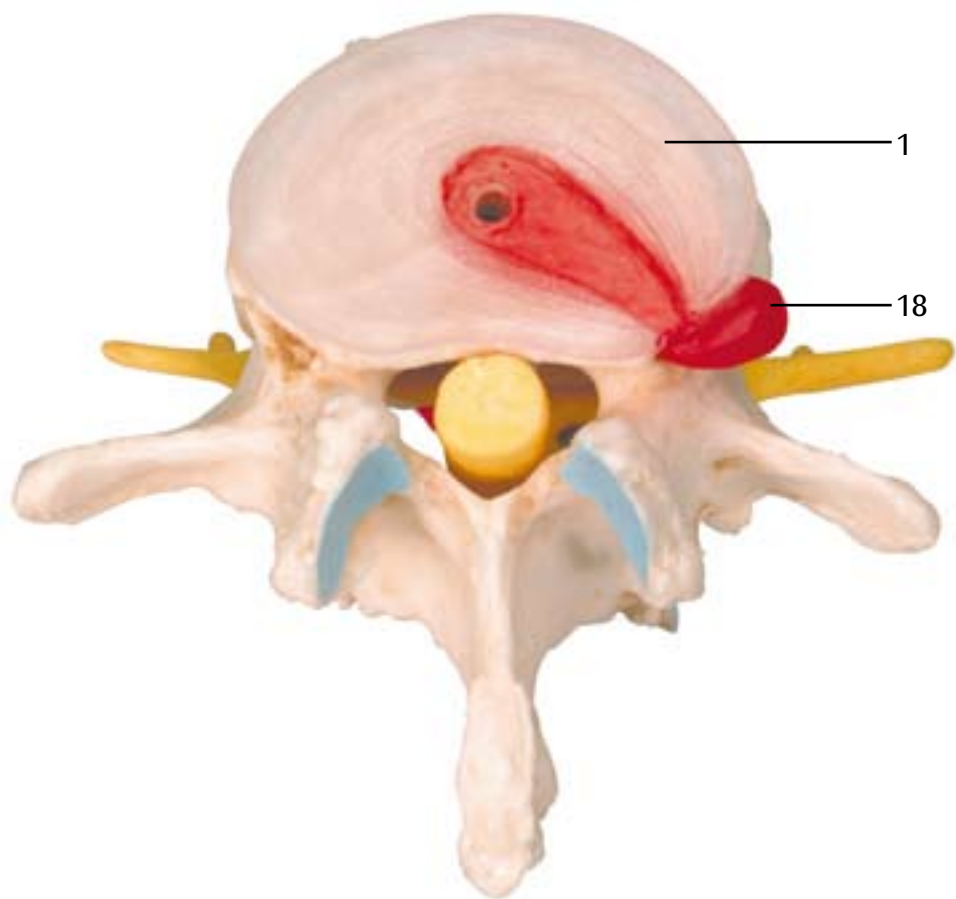


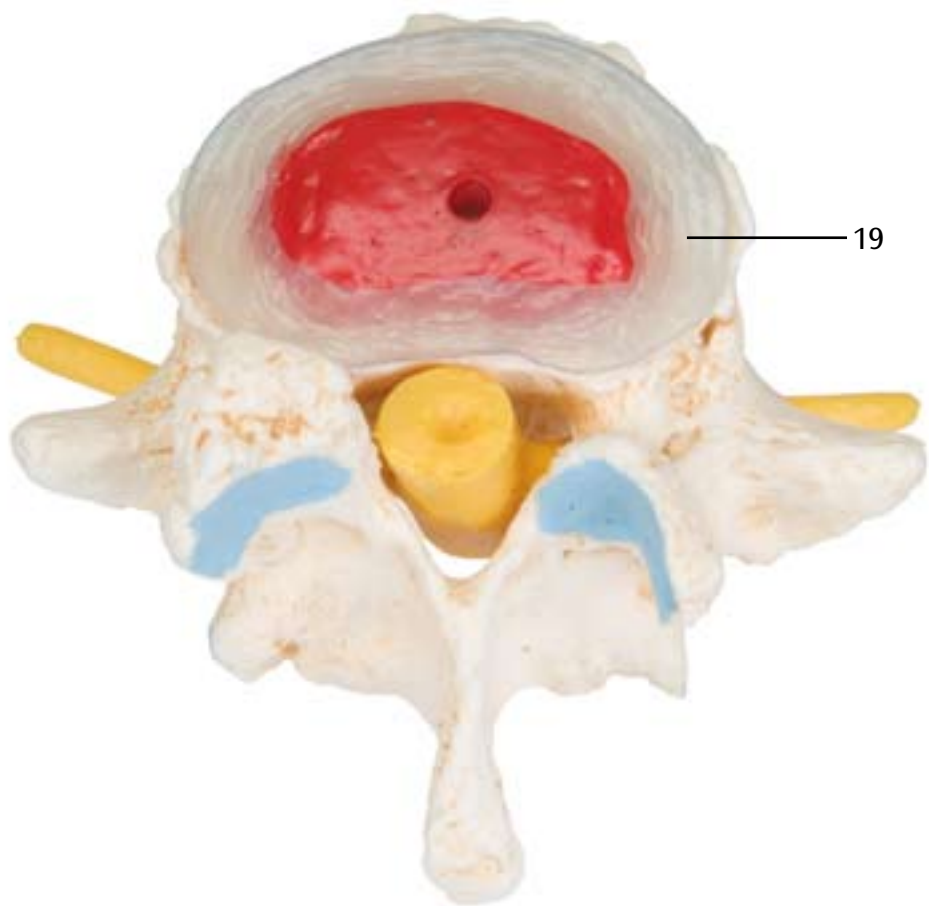












Estágios de hérnias de disco e degeneração das vértebras

Este modelo permite a comparação de forma muito clara entre vértebras lombares com discos saudáveis e em estado de desgaste degenerativo. Além das degenerações de disco em forma de protuberâncias (protrusão) e hérnia (prolapso), também estão representadas modificações nas próprias vértebras.


- 1 Discos intervertebrais
- 2 Vértebra lombar I
- 3 Vértebra lombar II
- 4 Reconstituição óssea
- 5 Vértebra lombar III
- 6 Vértebra lombar IV
- 7 Vértebra lombar V
- 8 Nervo espinhal L5
- 9 Nervo espinhal L4
- 10 Nervo espinhal L3
- 11 Nervo espinhal L2
- 12 Nervo espinhal L1
- 13 Medula espinhal
- 14 Articulação da apófise
- 15 Disco intervertebral saudável
- 16 Protrusão de disco
- 17 Prolapso atingindo o canal medular
- 18 Prolapso dorsolateral
- 19 Disco intervertebral com alteração degenerativa



Stadi dell'ernia del disco intervertebrale e degenerazione della vertebra


Italiano

Questo modello consente un raffronto esemplificativo tra vertebre lombari con dischi intervertebrali in condizioni sane e con sintomi di usura (degenerate). Oltre alla degenerazione dei dischi intervertebrali sotto forma di protrusione e prolasso vengono visualizzate anche le alterazioni della vertebra.

- 1 Disco intervertebrale
 - 2 Vertebra lombare I
 - 3 Vertebra lombare II
 - 4 Osteofiti
 - 5 Vertebra lombare III
 - 6 Vertebra lombare IV
 - 7 Vertebra lombare V
 - 8 N. spinale L5
 - 9 N. spinale L4
 - 10 N. spinale L3
 - 11 N. spinale L2
 - 12 N. spinale L1
 - 13 Midollo spinale
 - 14 Articolazione della protrusione dell'articolazione vertebrale (piccola articolazione vertebrale)
 - 15 Cartilagine invertebrale sana
 - 16 Protrusione del disco
 - 17 Prolasso del disco dorsomediale
 - 18 Prolasso del disco dorsolaterale
 - 19 Condrosi invertebrale
- 

腰椎及び椎間板の健康な状態と変形した状態を比較表示しています。また、膨隆型ヘルニアと脱出型ヘルニアを比較することができます。

- 1 椎間板
- 2 第1腰椎
- 3 第2腰椎
- 4 変形性脊椎症（骨棘）
- 5 第3腰椎
- 6 第4腰椎
- 7 第5腰椎
- 8 第5腰神経
- 9 第4腰神経
- 10 第3腰神経
- 11 第2腰神経
- 12 第1腰神経
- 13 脊髓
- 14 椎間関節
- 15 膨隆型椎間板ヘルニア
- 16 脱出型ヘルニア（正中型）
- 17 脱出型ヘルニア（外側型）





3B SCIENTIFIC® PRODUCTS

3B Scientific GmbH

Rudorffweg 8 • 21031 Hamburg • Germany

Tel.: + 49-40-73966-0 • Fax: + 49-40-73966-100

www.3bscientific.com • 3b@3bscientific.com

© Copyright 2004 for instruction manual and design of product:
3B Scientific GmbH, Germany